

Rivista di
Odontostomatologia
e Implantoprotesi

1/85

RASSEGNA DI ODONTOIATRIA E ODONTOTECNICA

Fondata dal Prof. Oscar Hoffer

PREMIO OSCAR HOFFER
PER UNA TESI
DI SPECIALIZZAZIONE
IN ODONTOSTOMATOLOGIA

Le seguenti Aziende collaborano al premio:

- ABBOTT ■ ARDET ■ BOUTY/CORSEL
- BROXO ITALIA ■ COPEGA ■ DEATEX ■ DE GIORGI
- ELETTRODENTAL CATTELAN ■ ISASAN
- MENTADENT P ■ ODIS ■ OGNA ■ O.M.S.
- ORAL B ■ PHARMACEUTICAL SERVICE ■ PIERREL
- PRODUKTA ■ QUATTROTI ■ USA ■ KUKIDENT/VICK

L'impianto T.V. di Mondani

Istituto di Clinica
Odontoiatrica
dell'Università
di Modena

Direttore:
Prof. B. Vernole

P.L. Mondani - P.M. Mondani

L'impianto T.V. è nato nella Clinica Odontoiatrica di Modena, circa sei o sette anni fa, nella sezione Studi e Ricerche di impianti protesi.

L'idea di sfruttare l'appoggio corticale esterno era stata realizzata con l'impianto T misto di Lo Bello, poi, in seguito, sempre sfruttando la stessa idea, modificato nella attuazione dal francese Jean Marche Jouillet.

Da questo studio, sono partite le nostre ricerche sino a creare un impianto atto a sopportare carichi masticatori, sfruttando, non solo la corticale esterna, ma anche la corticale interna, con in più due aghi stabilizzanti l'impianto, che lo rendessero fisso immediatamente dopo l'esecuzione dando la possibilità di una cicatrizzazione perfetta, immediata, evitando i microtraumatismi che la lingua e l'alimentazione e la formazione danno all'inserimento metallico. Questo concetto di bloccare gli impianti e fissarli con uno o due aghi di qualsiasi forma essi fossero, l'avevo sostenuto e dimostrato diversi anni fa in un congresso a Siusi per la prima volta presentando la mia metodica riguardante gli impianti immediati dopo estrazione. Essa aveva appunto lo scopo di evidenziare come l'impianto dopo il tredicesimo giorno sia attorniato da un tessuto necrotico in via di sostituzione con un tessuto sano, ed è in questo periodo che l'impianto è nella fase più critica, più esposto agli insulti sopra detti, ed abbisognavole di un appoggio per renderlo fisso, ed ecco la necessità di un ago stabilizzatore.

Io personalmente, come tanti miei colleghi che ormai seguono tale metodica, usiamo gli aghi di Scialom da me modificati in aghi di titanio nel lontano 1972, per fissare viti, lame, ecc.

L'impianto tridimensionale così lo chiamava Jouillet, era fatto come un otto con una asticciola nel mezzo; per inserirlo si eseguiva un taglio sulla cresta mucosa, si scollava la mucosa stessa esterna e si tracciava con una fresa un solco orizzontale profondo quanto l'impianto e, della sua lunghezza, indi un altro solco verticale onde una volta alloggiato l'impianto, ne fuoriuscisse il moncone nel mezzo della cresta alveolare. Riposizionata la mucosa scollata, si davano dei punti di sutura e si attendeva la guarigione che avveniva di solito nel terzo mese, per poi caricarlo della protesi. Tutto questo in teoria, ma i vari insuccessi ci imposero di studiare bene e le cause e la metodica, rimanendo sempre affascinati dalla facilità dell'esecuzione operatoria.

Lo studio delle forze metteva in risalto che l'impianto poggiava su di una corticale sola e che quindi il carico verticale faceva sprofondare la parte libera nella spongiosa mettendo l'impianto in lisi sotto i colpi masticatori. In più i microtraumi non permettevano molte volte la cicatrizzazione del taglio verticale della corticale per le molteplici sollecitazioni verso l'esterno. Evitammo tale inconveniente con l'aggiunta di due aghi divaricati e parenti dal moncone che andavano ad impattare la corticale interna dando stabilità ed equilibrio all'impianto.

Il tutto solidarizzato con la saldatrice di Mondani.

Questa unione di aghi con questo "otto" aveva risolto molti vantaggi; per prima cosa creava il secondo appoggio sulla corticale interna evitando così l'infossamento, assai dannoso per l'impianto, ma ciò che reputavo più importante era l'immobilizzazione immediata dell'impianto.

Le prove effettuate con tale metodica diedero dei risultati insperati.

Tutti gli impianti ebbero esito positivo ai vari controlli. Il mio direttore Prof. Benito Vernole, seguendo i vari controlli a cui va il mio grazie per la riuscita dell'impianto ed anche parte del merito, mi fece osservare, che con gli aghi avevo risolto tanti problemi, ma ero a metà della risoluzione; dovevo escogitare un qualche cosa per sfruttare contemporaneamente le due corticali, più gli aghi. Questo consiglio fu determinante.

Feci mille disegni, mille forme, poi, alla fine escogitai due o tre appoggi a forma di lancia ciascheduno, che, per martellamento penetravano nella corticale interna spessa e robusta dando un equilibrio ed una ritenzione eccezionale. L'uovo di Colombo, ma in quel momento era nato un nuovo impianto che per le sue caratteristiche è sufficiente da solo a sopportare carichi non comuni dato che si scaricano su ambedue le corticali in parti eguali. Le lance o rostri martellati nella corticale interna basterebbero, a detta di molti implantologi, a ritenere l'impianto, ma, secondo la

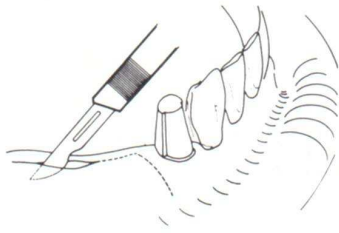


Fig. 1 - Col bisturi si prepara un lembo adatto a mettere a nudo la parte che riceverà l'impianto.

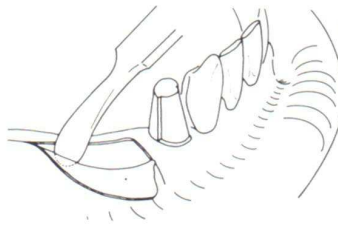


Fig. 2 - Scollamento della mucosa.

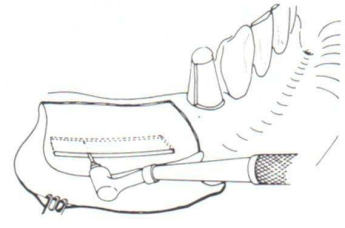


Fig. 3 - Si crea la breccia ossea con una fresa da osso in senso orizzontale.

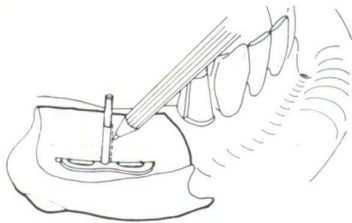


Fig. 4 - Si posiziona l'impianto per prendere le misure per effettuare il taglio verticale sino al centro della cresta ossea.

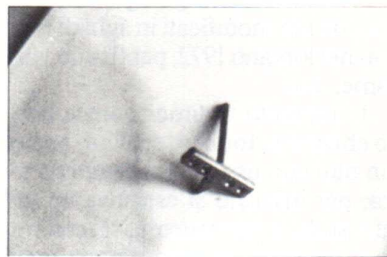


Fig. 5 - L'impianto munito di uno (o più) rostri.




Fig. 6 - Il posizionamento parziale dell'impianto onde prendere le misure per il taglio verticale.




Fig. 7 - L'impianto posizionato tramite martellamento affinché i rostri entrino nella corticale opposta.

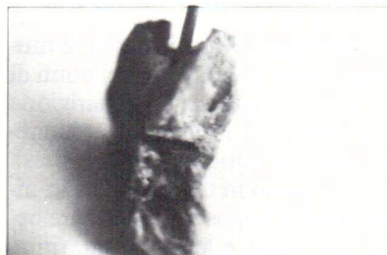

Fig. 8 - L'impianto visto nella sua sezione; si nota l'appoggio sulla corticale e lo stelo del moncone nel centro della cresta.

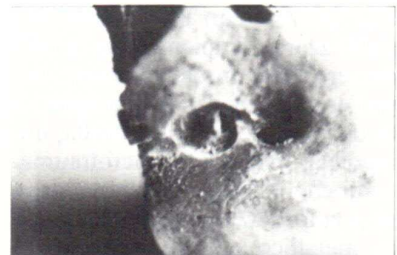

Fig. 9 - L'impianto dopo aver tolto con la fresa una parte di corticale mostra il rostri immerco nella corticale.

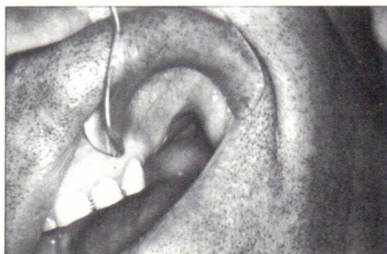


Fig. 10 - La parte da operare.

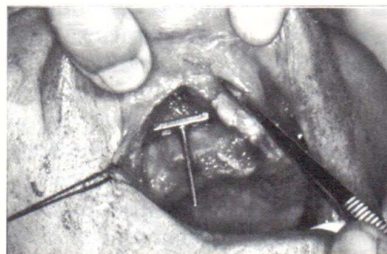


Fig. 11 - Prova dell'impianto T.V. pronto a ricevere il martellamento onde poter affondare i rostri nella corticale palatina.

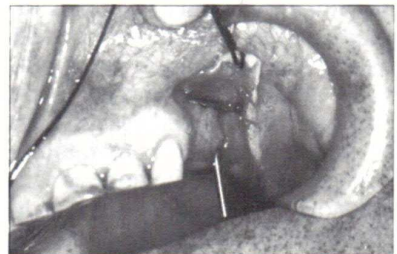


Fig. 12 - L'impianto posizionato, la corticale esterna sopporta parte del peso, i rostri l'altra parte.

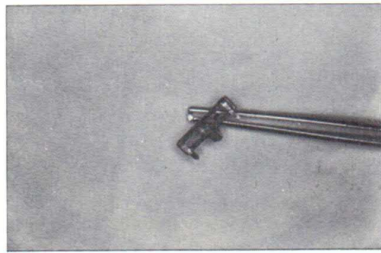


Fig. 13 - L'impianto T.V. a tre rostri che noi abbiamo usato nell'impianto.

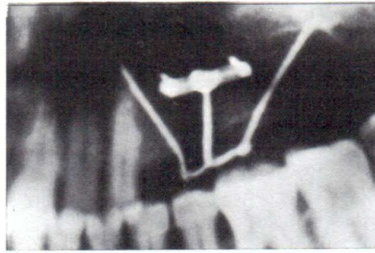


Fig. 16 - Nel particolare si notano i rostri infissi nello spessore della corticale palatina.

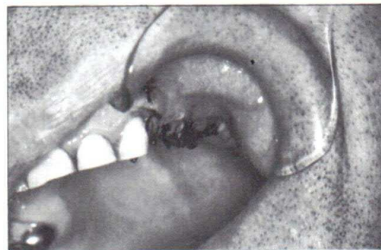


Fig. 14 - La sutura e la saldatura con gli aghi di posizionamento e di stabilizzazione immediata.

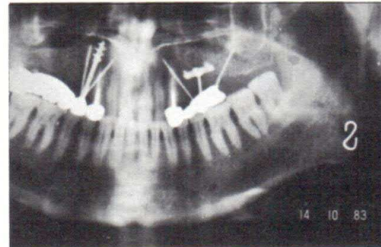


Fig. 15 - La Rx dove si vede l'impianto T.V. e gli aghi di stabilizzazione.

metodica, i due aghi aggiunti bloccano l'impianto e, dopo sette o otto giorni lo possiamo caricare della protesi. L'impianto può essere adoperato in qualsiasi zona della bocca, ma esso è nato particolarmente per una parte dove le corticali sono più sottili, dove l'osso è più debole, dove la spongiosa è meno compatta, dove i seni sono il più delle volte estesi e procidenti. Dato che l'impianto ha bisogno di poco tessuto osseo in senso verticale, e, potendo sfruttare anche il pavimento del seno come terza corticale di appoggio, l'impianto T.V. è di elezione per il mascellare superiore della zona canica alla zona dei secondi molari.

Impianto intraosseo T.V. con appoggi bicorticali per protesi dentali. Brevetto N. 12644A (81 del 9/10/1981).

P.L. Mondani
P.M. Mondani

BIBLIOGRAFIA

(L'impianto T misto - S. Lo Bello)

1. TAMBURRO A., DE BELLA, MONDANI P.L.: "Richiami a principi di meccanica interessanti la tecnica degli impianti-ago", da Bollettino Odontoplastologico n. 8 Sett.-Dicembre 1969.
 2. MONDANI P.L., TREVES G.: "Lineamenti d'istologia propedeutica all'impianto-protesi-ossale", da Dental Cadmos 1974.
 3. MONDANI P.L.: "Contributo alla metodica dei cosiddetti impianti 'a rastrelliera'", da Implantoprotesi 1976.
 4. MONDANI P.L.: "Pilastrici a radice saldati e saldature di emergenza", da A.N.I.O., Atti IV Congr. Naz. 1976.
 5. MONDANI P.L., TREVES G., PECIS A.: "Nuovi criteri per il successo dell'impianto protesi mediante infissione di aghi", da Odontostomatologia e Implantoprotesi 1978.
 6. Siusi 1978: "L'impianto immediato dopo estrazione tecnica personale".
 7. MONDANI P.L., TREVES G., PECIS A.: "I problemi del carico nell'impianto-protesi per ago-infissione", da Odontostomatologia e Implantoprotesi 9/1978.
 8. MONDANI P.L., TREVES G., PECIS A.: "Problemi di Biotecnica nell'impianto-protesi per ago-infissione", da Odontostomatologia e Implantoprotesi 1978.
 9. MONDANI P.L., MONDANI P.M.: "La saldatrice elettrica intraorale di P.L. Mondani", da Odontostomatologia e Implantoprotesi 1982.
 10. MONDANI P.L., MONDANI P.M.: "Impianti a pilastro saldati con protesi totale rimovibile a telescopio", da Rivista Europea di Implantologia 1983.
 11. MONDANI P.L., CANTONI E., MONDANI P.M.: "Studio di una metodica per la riduzione delle fratture della mandibola", da Odontostomatologia e Implantoprotesi 1983.
 12. MONDANI P.L.: "L'impianto 'equiforze' di P.L. Mondani", da A.N.I.O., IX Congresso, Bologna 1983.
- MONDANI P.L., IMPERIALI G.M., CAPRIORGIO D., ARU G.: "Impianto ad ago come soluzione protesica nelle agenesie dentali", da Odontostomatologia e Implantoprotesi 1983.

AGGIORNAMENTO INDIRIZZI

Al fine di evitare disguidi postali, Vi invitiamo a segnalare con sollecitudine alla Direzione della Rivista ogni cambiamento di indirizzo.