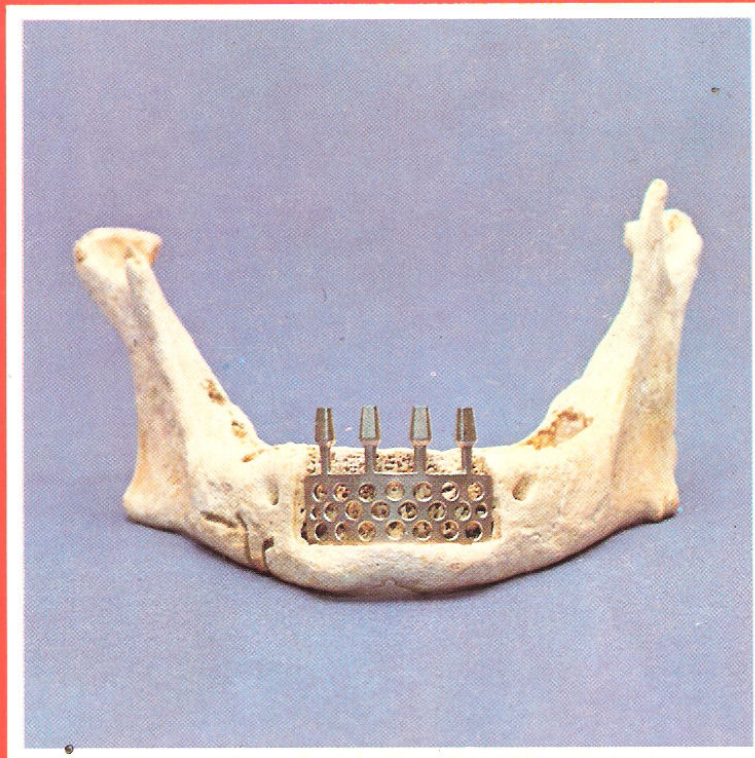


rivista europea di implantologia

ORGANO UFFICIALE DELL'ACCADEMIA EUROPEA
DENTISTI IMPLANTOLOGI
E DELLA ACCADEMIA ITALIANA DEGLI IMPIANTI



2

aprile - giugno 1979

Direzione - Redazione - Pubblicità:
Piazza Bertarelli 4 - 20122 Milano - Tel. 86 44 38
Trimestrale
Spedizione Abb. Postale Gr. IV/70
da VERONA FERROVIA

L'impianto endosseo a vite autofilettante



di STEFANO M. TRAMONTE

(Continua dal numero precedente)

Parte Seconda

TECNICA OPERATORIA

Dopo aver proceduto all'anestesia e asciugato il campo, si forza la fresa a iniziare, montata sul demoltiplicatore, attraverso la mucosa nel punto prescelto sino a raggiungere la corticale. Soltanto ora si mette in azione il trapano, facendo girare alla velocità più bassa che consenta alla punta della fresa di penetrare per tre o quattro millimetri nella corticale (fig. 1).

Al fine di evitare il surriscaldamento dell'osso, è assolutamente necessario l'impiego di un demoltiplicatore. Oggi ne esistono in

commercio diversi tipi, e uno vale l'altro; l'importante è che la demoltiplicazione avvenga possibilmente nel rapporto da uno a quindici, o almeno da uno a dieci.

L'impiego della fresa triangolare a iniziare ha lo scopo di impedire lo slittamento sulla cresta ossea troppo stretta, o troppo levigata e compatta. Effettuata questa prima perforazione, si monta sul demoltiplicatore la fresa elicoidale della lunghezza calibrata prescelta, la quale troverà nella corticale il forellino di invito praticato dalla fresa a iniziare; evitato in tal modo il pericolo di scivolamento, si procederà senz'altro alla creazione completa dell'alveolo chirurgico, perforando la spongiosa per tutta la profondità desiderata (fig. 2).

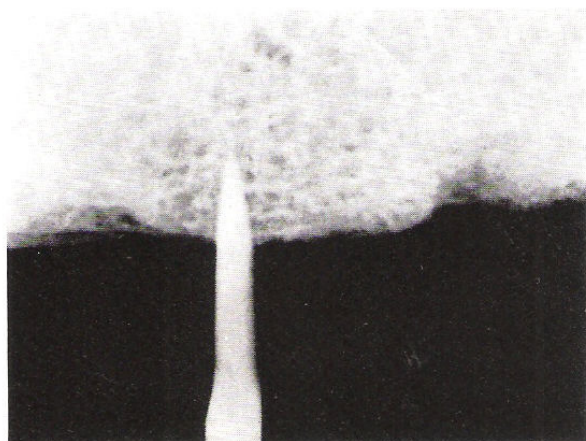


Fig. 1

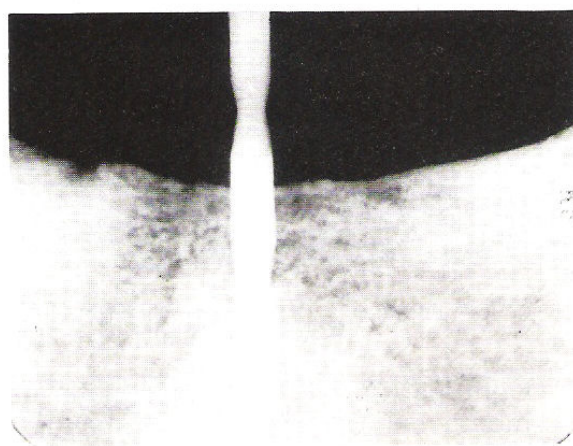


Fig. 2

Prof. Stefano M. Tramonte - Medico Dentista Implantologo - via Durini 15, Milano.

Ritirata la fresa elicoidale calibrata, si inserisce la punta del maschiatore, montato sulla chiave digitale, nel foro praticato nella mucosa ed esercitando una certa pressione si procede all'avvitamento sino a quando si avverte che il maschiatore ha fatto presa nell'osso (fig. 3).

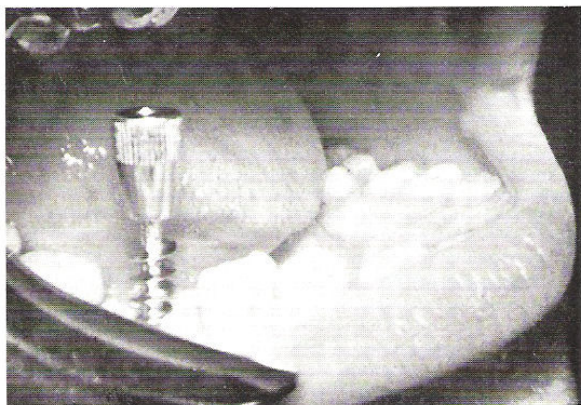


Fig. 3

Allorché il maschiatore è ben saldo nell'osso, verrà sostituita la chiave a manopola con quella normale a collo corto, che consente di sviluppare una potenza molto maggiore (fig. 5).

Qualora la manovra di avvitamento venga disturbata da denti naturali o da mon-

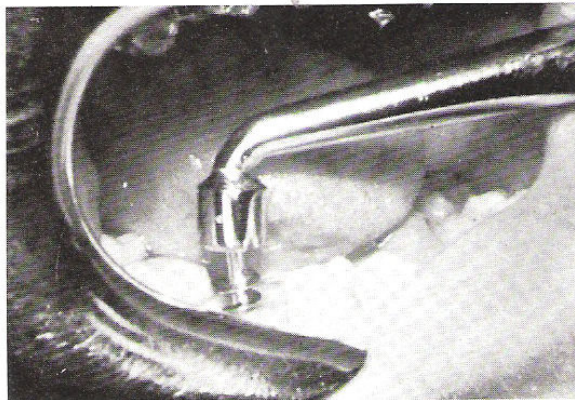


Fig. 4

A questo punto, non essendo più sufficiente la chiave digitale a sviluppare la forza necessaria per l'avvitamento, essa verrà sostituita con quella a manopola (fig. 4). Con questo tipo di chiave, nel mascellare superiore si può anche completare sia la maschiatura che l'impianto, data la più lasca trabecolatura dell'osso in questa sede.

coni di altri impianti troppo vicini, alla chiave normale a collo corto si sostituirà quella a collo lungo (fig. 6).

Lo scopo del maschiatore, costruito in acciaio speciale, è duplice. In primo luogo, praticando una traccia nell'osso tutto attorno all'alveolo chirurgico, si fa in modo da diminuire lo sforzo di penetrazione del-

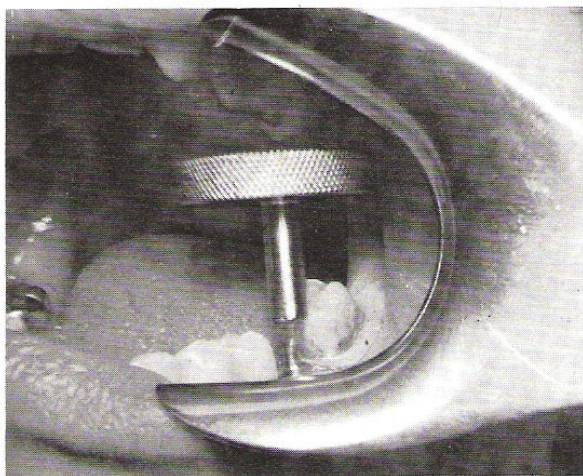


Fig. 5

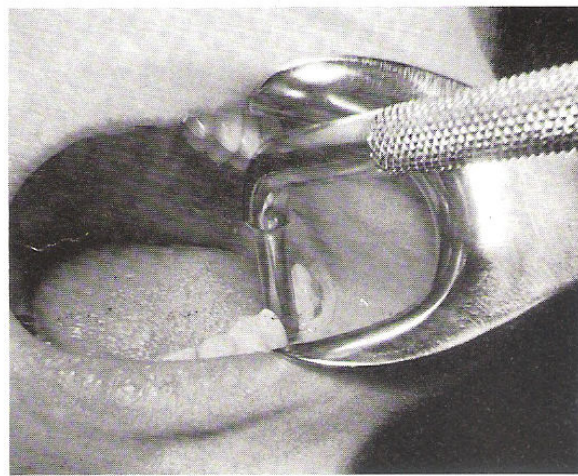


Fig. 6

l'impianto vero e proprio il quale, essendo di titanio puro, presenta una certa debolezza alla torsione.

In secondo luogo il maschiatore, di forma conica, trova facile accesso nel foro praticato nella corticale, venendo poi a creare nell'osso circostante l'alveolo chirurgico una controfilettatura, pure di forma conica, con la base rivolta verso la corticale. Il diametro di tale base sarà di cinque millimetri, pari a quello dell'ultima spira del maschiatore.

L'impianto troverà pertanto nella corticale un foro di ingresso di due millimetri ma una controfilettatura sottostante da cin-

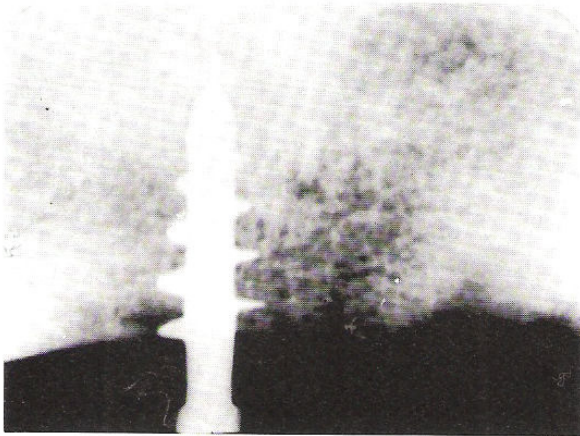


Fig. 7

que millimetri, il che renderà possibile e del tutto agevole l'inserimento della sua prima spira (fig. 7).

Una volta controfilettato completamente l'alveolo chirurgico, si ritira il maschiatore e si ripete la stessa operazione con l'impianto, sino a che questo si trovi ad essere alloggiato nel modo più acconcio (fig. 8). Va tenuto presente che l'asse dell'impianto, e quindi la direttrice di perforazione, devono corrispondere all'asse del maggior spessore osseo. Il nostro interesse immediato è che gli impianti si trovino ad essere posti nel modo migliore, e non che i monconi implantari vengano a trovarsi subito in parallelismo (figg. 9 e 10).

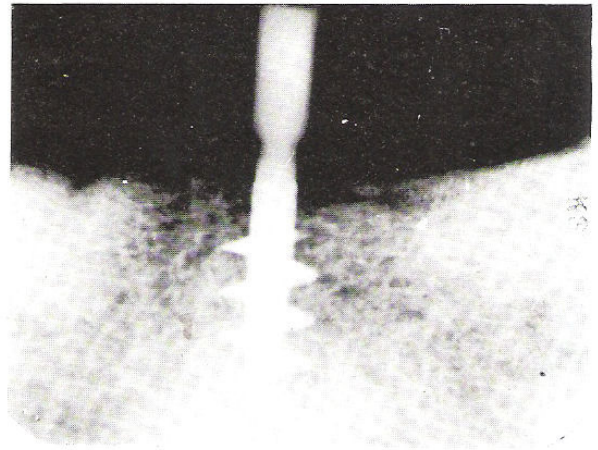


Fig. 8

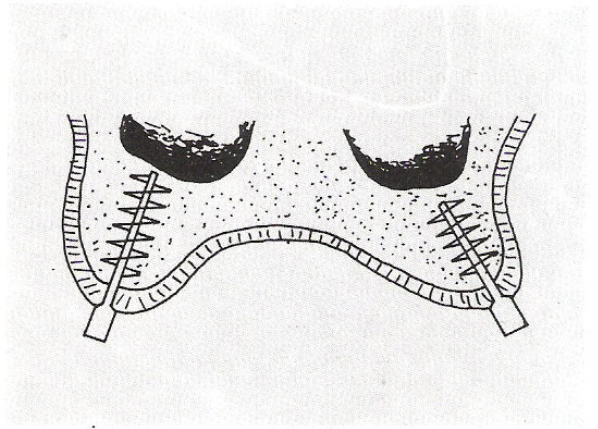


Fig. 9

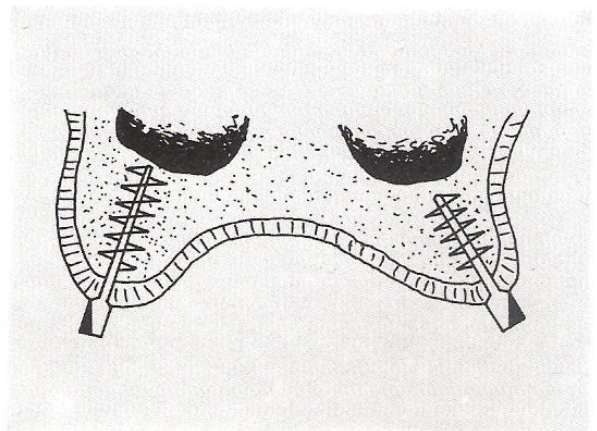


Fig. 10

Solo quando tutti gli impianti sono in posizione, si procederà alla parallelizzazione dei loro monconi (fig. 11). Le teste degli impianti possono essere tranquillamente lavorate con una fresa al tungsteno montata sul turbotrapano, rifinite con una fresa dia-

mantata e ripassate con una rotellina di gomma. Bisogna fare attenzione a non lasciare spuntoni o sballature che possano provocare lesioni alla lingua o alle guance (fig. 12).

(Continua al prossimo numero)

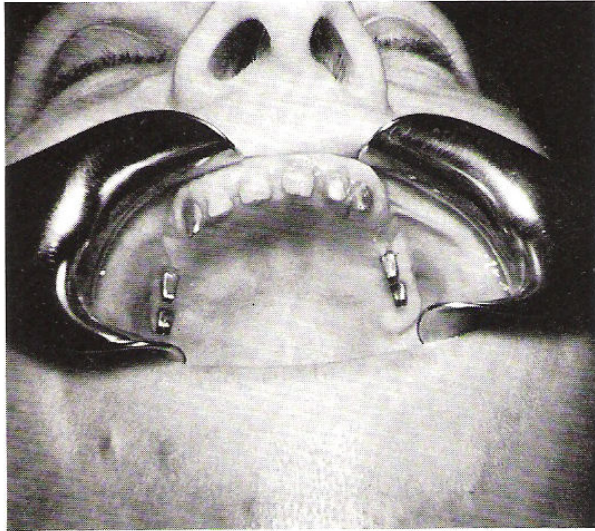


Fig. 11

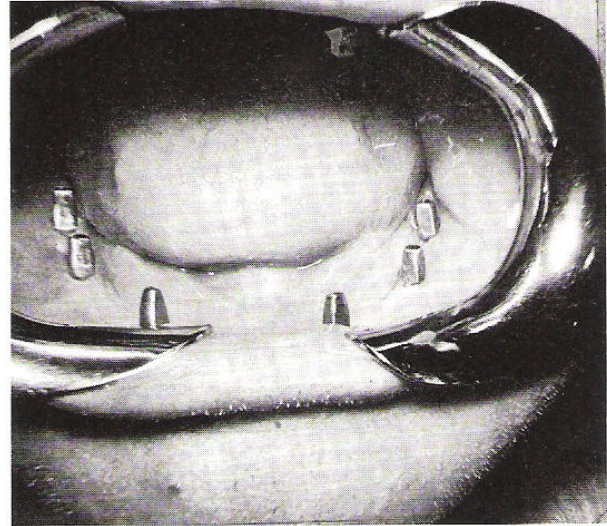


Fig. 12

L'implant endo-osseux a vis autofiletée

par. STEFANO M. TRAMONTE

(Continuation du numero précédent)

IIème Partie

TECHNIQUE OPERATOIRE

Après avoir procédé à l'anesthésie et essuyé la place, la fraise à commencer, montée sur le contre-angle réducteur, est forcée

à travers la muqueuse dans le point choisi jusqu'à la corticale. À ce point seulement l'on fait tourner le tour, à la vitesse la plus basse qui puisse consentir à la pointe de la fraise de pénétrer dans la corticale pour deux millimètres à peu près (fig. 1). L'emploi de la fraise à commencer a le but d'empêcher le glissement sur le crête osseuse

se trop polie et compacte. Après avoir effectué cette première perforation, la fraise à longueur préfixée est montée sur le réducteur et elle trouvera dans la corticale le petit trou qui a été fait par la fraise à commencer; ayant évité de cette façon le danger de glissement, l'on procédera tout de suite à la création complète de l'alvéole chirurgicale, en perforant l'os pour toute la profondeur désirée (fig. 2).

Après avoir enlevé la fraise, la pointe du taraud monté sur la clef digitale est insérée dans le trou pratiqué dans la muqueuse et exerçant une certaine pression on commence à visser jusqu'à quand l'on averti que le taraud a fait prise dans l'os (fig. 3).

À ce moment, comme la clef digitale n'est plus suffisante à développer la force nécessaire pour le vissage, elle sera remplacée par la clef à manivelle (fig. 4). Avec cette clef il est possible compléter, au maxillaire supérieur, soit le taraudage que l'implantation, à cause de la consistance osseuse plus lâche dans ce siège.

Lorsque le taraud est bien solide dans l'os, la clef à manivelle sera remplacée par la clef normale, qui permet de développer une puissance encore plus grande (fig. 5). En cas que la manoeuvre soit dérangée par des dents naturelles ou des moignons d'autres implants trop voisins, la clef normale sera remplacée par celle à tige longue (fig. 6).

Le but du taraud, en acier spécial, est double. En premier lieu, pratiquant une trace tout autour de l'alvéole chirurgicale, amoindrit l'effort de pénétration de l'implant qui, étant en titane pure, présente

une certaine faiblesse à la torsion. Deuxièmement le taraud, qui a une forme conique, trouve un accès facile au trou pratiqué dans la corticale, venant créer dans l'os un contre-filetage en forme conique aussi, avec la base tournée vers la corticale. Le diamètre de cette base sera 5 mm., égal à celui de la dernière spire du taraud. L'implant trouvera pourtant dans la corticale un trou d'entrée de 2 mm. mais au-dessous un contre-filetage de 5 mm., ce qui rendra l'insertion de sa première spire très aise (fig. 7).

Une fois contre-fileté complètement l'alvéole chirurgicale, on retire le taraud et on répète la même opération avec l'implant, jusqu'à quand il se trouve logé dans la façon la plus convenable. Il ne faut pas oublier que l'axe de l'implant, et pourtant la ligne de perforation, doivent correspondre à l'axe de l'épaisseur osseuse la plus grande.

Notre intérêt immédiat est que les implants soient posés dans la façon la meilleure, et non pas que les moignons implantaires viennent se trouver tout de suite en parallélisme (figg. 8-9).

Seulement lorsque tous les implants ont été placés, l'on procédera à la parallélisation de leur moignons. Les têtes des implants peuvent être travaillées sans crainte avec une fraise au tungstène montée sur la turbine (fig. 10), achevées avec une fraise diamantée et polies avec une rouelle de gomme. Il faut faire attention à ne pas laisser des pointes ou des bavures qui puissent provoquer des lésions à la langue ou à la joue (fig. 11).

(Continuation au prochain numéro)