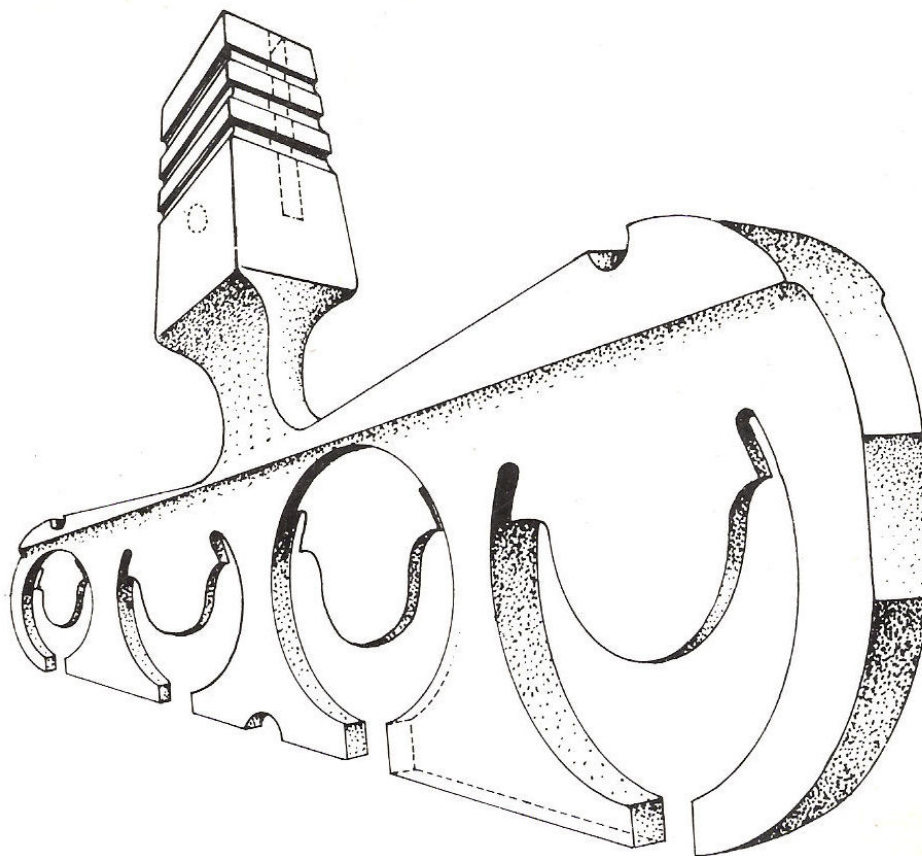


RIVISTA EUROPEA DI **IMPLANTOLOGIA**

**EUROPEAN JOURNAL OF IMPLANTOLOGY
REVUE EUROPEENNE D'IMPLANTOLOGIE**

Organo ufficiale dell'Accademia Europea Dentisti Implantologi
della Accademia Italiana Degli Impianti
e dell'International Research Committee of Oral Implantology I. R. C. O. I.



2 **1982**
ANNO XVII

APRILE
MAGGIO
GIUGNO

DIREZIONE - REDAZIONE - PUBBLICITÀ
20122 Milano - Piazza Bertarelli, 4 - TEL. 879298
SPEDIZIONE ABB. POSTALE GR. IV (70%) - DA MILANO FERROVIA

IMPLANTOLOGIA

GRUPPO ITALIANO STUDI IMPLANTARI

MINOR SPESSORE OSSEO PER GLI IMPIANTI A VITE

(Morsetto con spessimetro)



Dott. Arnaldo Tauri

Per merito del morsetto-guida che viene presentato in questo lavoro, d'ora in poi, per impiantare una vite, sarà sufficiente poter disporre di uno spessore osseo minore di quanto finora si è considerato prudentemente necessario.

Ciò in virtù della grande precisione con la quale esso ci permette di operare.

Non bisognerà più tener conto di sia pur piccoli errori di calcolo o di intuizione nell'inclinazione da imporre alla perforatrice onde non fuoriuscire dall'osso vestibolarmente o palatinalmente, nè temere troppo tardivi pentimenti in merito, nel rischio di aver lasciato lateral-

mente da una parte o dall'altra un troppo esiguo spessore osseo.

Non sarà più necessaria un'ottima valutazione delle vibrazioni percepite dai polpastrelli delle dita durante la perforazione, valutazione che spesso viene falsata dalla tumefazione variabile causata dall'anestesia locale per infiltrazione.

Ora si può operare con la massima precisione, poichè lo strumento in questione permette di collocare una vite esattamente nel mezzo dello spessore osseo, oppure con l'inclinazione esattamente calcolabile verso questa o quella parete laterale per un miglior assorbimento dei traumi occlusali.

DESCRIZIONE DELL'INTERVENTO

Lo strumento adatto allo scopo, utilissimo principalmente per impianti nell'arcata superiore, è un morsetto-guida munito di spessimetro, che permette di inserire con la massima facilità l'elemento di profondità esattamente nel mezzo dello spessore osseo, nel seguente modo:

con le branche divaricate, si abbraccia la cresta, inserendo le punte il più basso possibile, nelle mucose palatina e vestibolare fino ai piani ossei, e facendo combaciare la bussola (tubetto che poi ospiterà la fresa perforatrice) con la mucosa gengivale esattamente in cresta. Si potrà così leggere ora lo spessore dell'osso in quel punto molto basso, punto fino al quale si desidera creare il canale endoosseo (ma che praticamente si potrà prolungare anche notevolmente).

Appena rilevato in questo modo lo spessore osseo necessario ad impiantare questa invece di quella vite, lo strumento viene immediatamente ridimensionato come volume-ingombro, pur restando sempre in sito. Vengono cioè agevolmente levate le due parti (destra e sinistra) costituenti l'indicatore dello spessimetro, cosicché il tutto si trasforma in un e molto meno ingombrante morsetto-guida.

A questo punto, la fresa perforatrice (già montata sul manipolo contrangolo con riduttore di giri) viene introdotta con la massima facilità nel centro della parte inferiore del morsetto, cioè nel tubetto calibrato chiamato "bussola", tubetto che attraversa esattamente nel

centro la parte quadrata del morsetto, fino ad emergere fra le branche curve. La fresa diventa così la bisettrice dell'angolo formato dalle due branche, con qualsiasi apertura corrispondente a qualsiasi spessore osseo, in virtù di speciali accorgimenti, e potrà pertanto perforare l'osso esattamente nella metà del suo spessore.

Adeguate allargatrici potranno poi susseguirsi per allargare il canale endoosseo fino ad un lume di calibro desiderato, oppure si potrà procedere in una sola volta all'allargamento tramite la **fresa allargatrice differenziata di Tauri**.

NOTE:

1) Il canale creato dalla fresa iniziale avente come guida il morsetto, **basta che sia profondo poco più di 1/2 centimetro**: esso servirà di guida direzionale alla fresa stessa, dopo aver tolto dalla bocca il **piccolo morsetto** che è pur sempre più o meno ingombrante e che **resterà quindi nel cavo orale praticamente solo pochi secondi di lavoro**.

2) Il canale endoosseo potrà poi venir allargato da altre frese note già da tempo, come p.es. quelle di Tramonte o di Muratori o di Streumann, od anche dalla **fredda differenziata di Tauri** (con invito maschio ed in una unica soluzione).

3) Accorciando leggermente una delle due punte atte a perforare le mucose (o possedendo quali accessori alcune branche con punte più corte), **si può ottenere un'inclinazione controllata della fresa perforante verso l'altra parete ossea esterna**, sempre senza alcun timore di fuoriuscirne.

ACCESSORI

Come si avrà ormai capito, gli accessori del morsetto sono costituiti da:

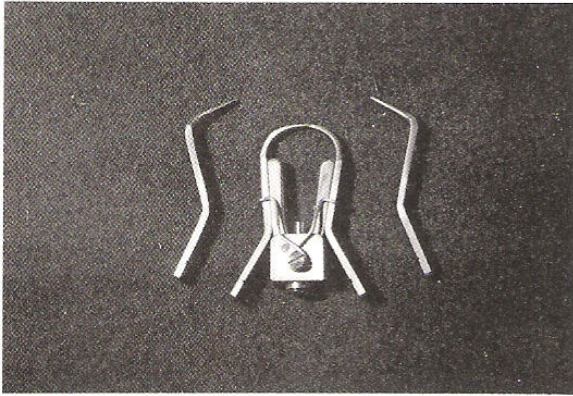


Fig. 1 — Morsetto con branche accessorie di forme diverse.

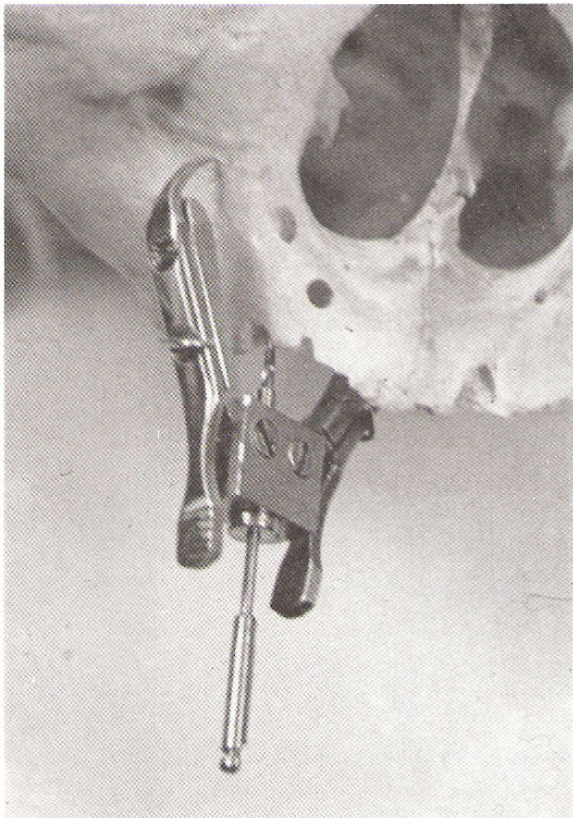


Fig. 2 — Morsetto abbracciante un preparato anatomico in zona canino-premolare superiore sinistra. La fresa perforante inserita nella bussola, rappresenta la bisettrice che si incanalerà esattamente nel mezzo dello spessore osseo.

- 1) Vari tipi di branche appuntite, per le esigenze delle varie zone anatomiche.
- 2) Bussole di diverso lume per ospitare frese perforanti di diverso calibro.
- 3) Parti caudali costituenti l'indicatore dello spessore, atto ad una buona lettura dello stesso, e facilmente montabili e smontabili dal morsetto in bocca.
- 4) Molle di ritorno di diversi spessori e forze.

Meglio di qualsiasi altra spiegazione scritta, valgono comunque, ad illustrare il tutto, le fotografie allegate al lavoro, fotografie numerate appositamente in ordine progressivo, per porre il problema di fondo e la sua risoluzione.

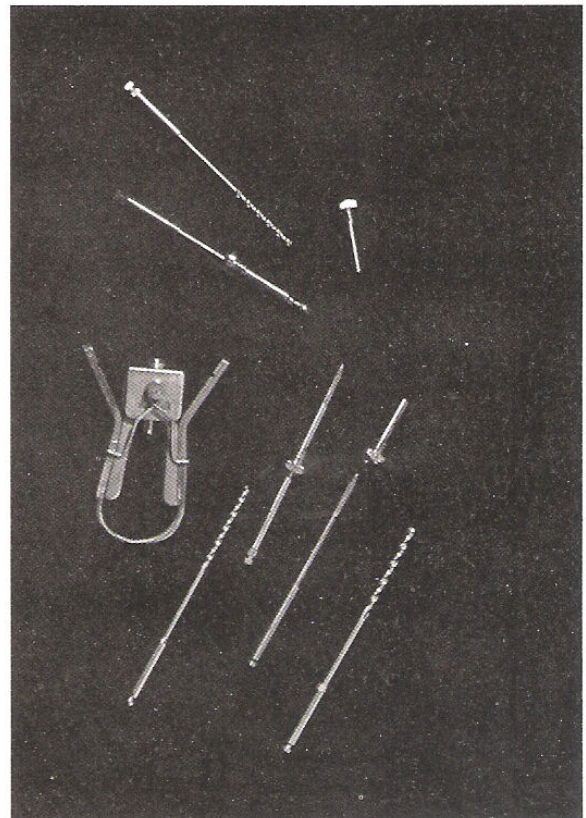


Fig. 3 — Morsetto; frese perforanti di vari tipi, incanalate e no in bussole di guida; bussola di guida.

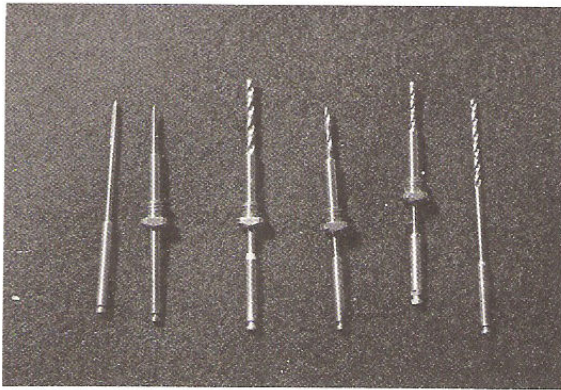


Fig. 4 — *Miglior visione di frese perforanti di tipi e calibri diversi in rapporto a diverse bussole.*

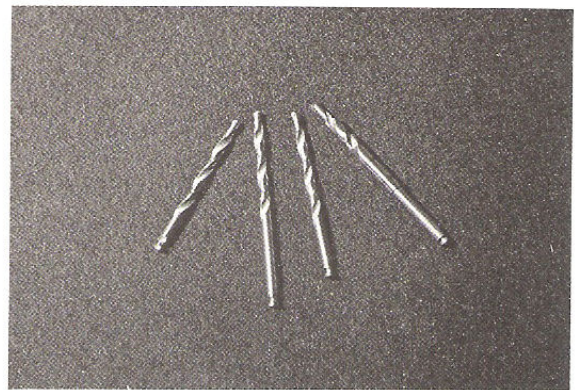


Fig. 6 — *Frese allargatrici differenziate, isolate.*

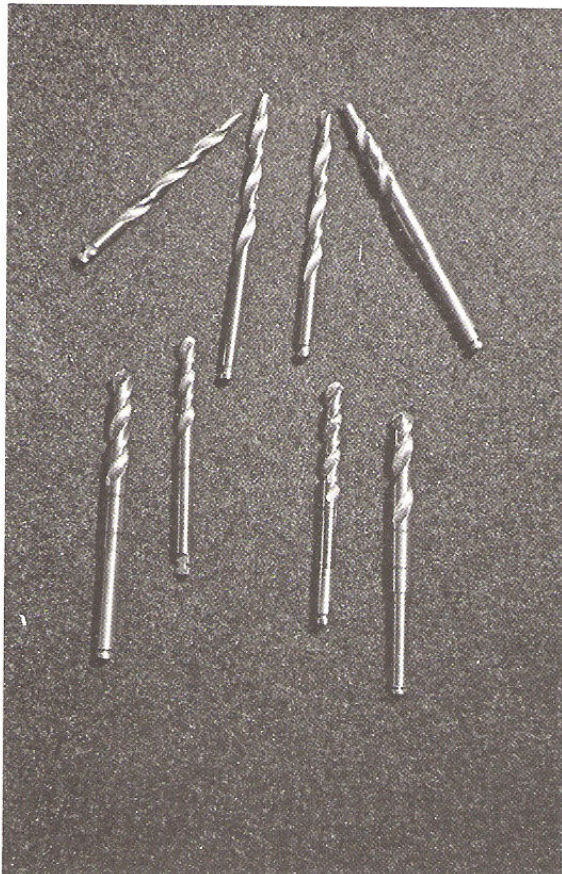


Fig. 5 — *Sopra: frese allargatrici differenziate di Tauri. Sotto: frese allargatrici progressive di altri autori.*




Fig. 7 — *Morsetto provvisto di indicatori di spessore (spessimetro).*

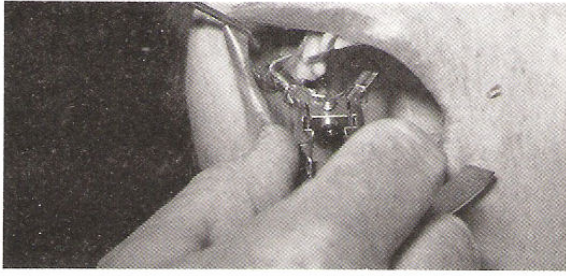


Fig. 12 — *Introduzione in bocca del morsetto provvisto di spessimetro, per intervento in zona 5 superiore destro.*

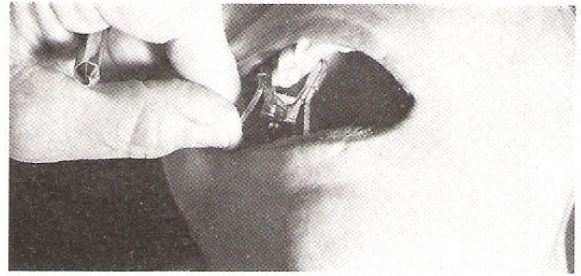


Fig. 13 — *Dopo che era stato rilevato (vedi Fig. 12) lo spessore osseo, le parti caudali, non più necessarie, erano state asportate. Il morsetto rimasto in bocca ed ormai divenuto meno ingombrante, viene ruotato col pollice in un'inclinazione ottimale.*

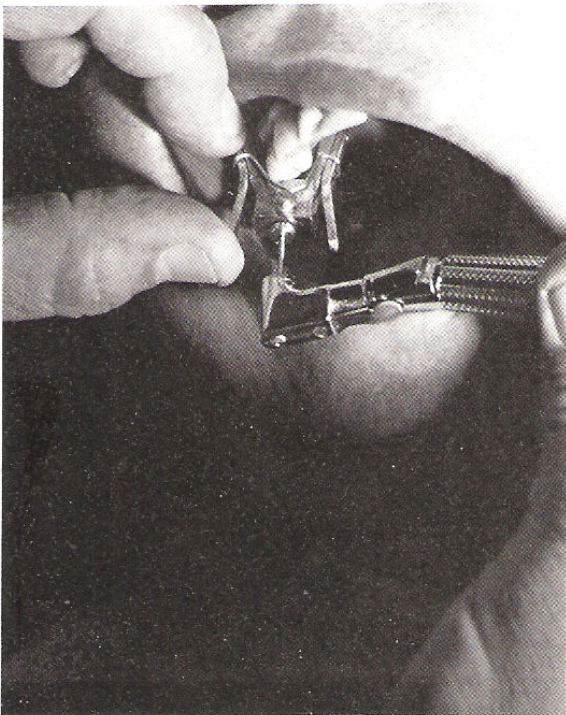


Fig. 14 — *La fresa perforatrice, montata su manipolo contrangolo, è stata facilmente introdotta nel lume della bussola, ed è stata iniziata la trapanazione dell'osso.*




Fig. 15 — *Morsetto con alcuni accessori rinchiuso nel suo cofanetto.*

**DOTT. ARNALDO TAURI
VIA DI ROIANO 6
34135 TRIESTE**

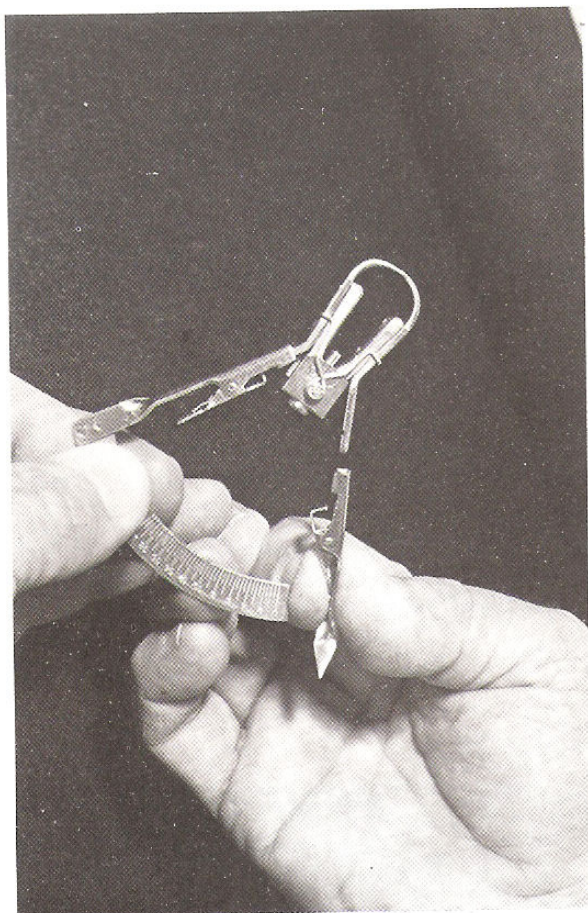


Fig. 8 — Inserzione-disinserzione facile degli indicatori di spessore del morsetto.



Fig. 10 — Morsetto visto ai raggi per meglio comprendere la prossima figura. La punta di destra penetrerà nella mucosa del fornice vestibolare come un ago da iniezioni; successivamente la punta di sinistra penetrerà nella mucosa palatina più atta a venir perforata da questa punta arcuata in rotazione.

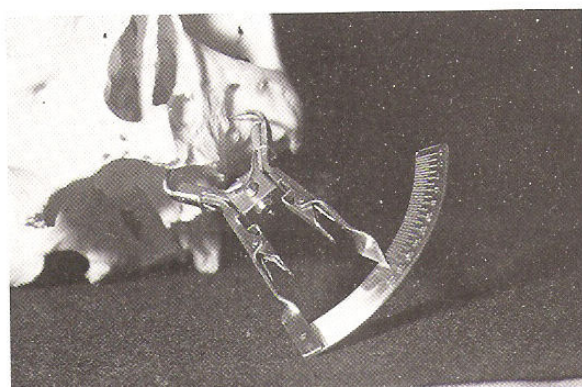

Fig. 9 — Inserzione-spessimetro applicato in zona canina-premolare superiore sinistra, su teschio.

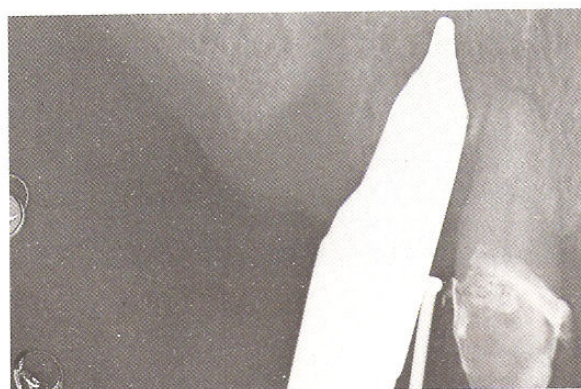


Fig. 11 — Morsetto ai raggi visto di profilo perchè inserito in zona distale al canino superiore sinistro.

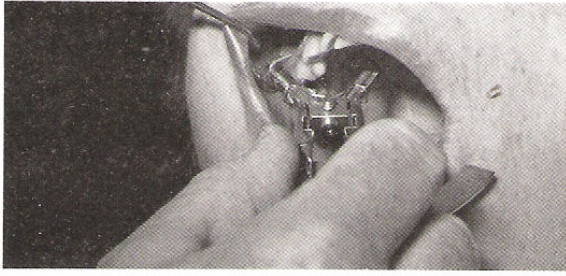


Fig. 12 — *Introduzione in bocca del morsetto provvisto di spessimetro, per intervento in zona 5 superiore destro.*

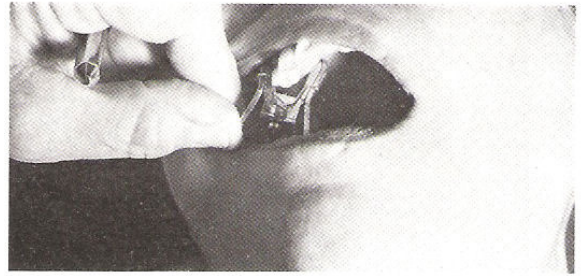


Fig. 13 — *Dopo che era stato rilevato (vedi Fig. 12) lo spessore osseo, le parti caudali, non più necessarie, erano state asportate. Il morsetto rimasto in bocca ed ormai divenuto meno ingombrante, viene ruotato col pollice in un'inclinazione ottimale.*

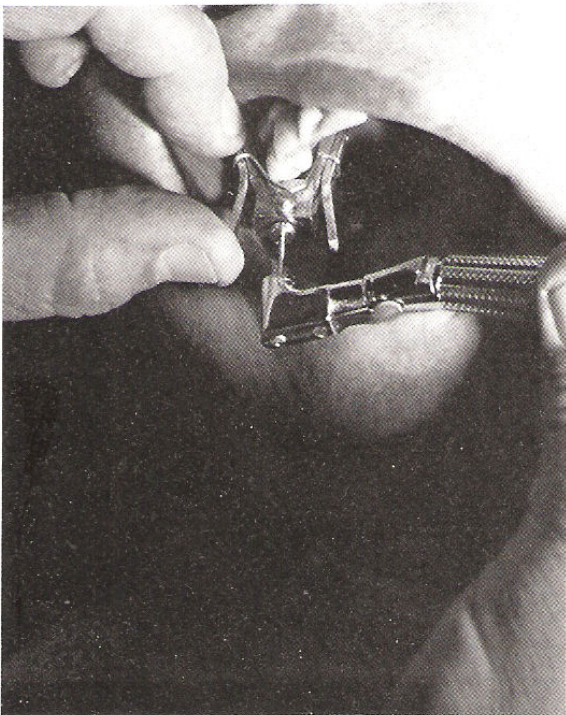


Fig. 14 — *La fresa perforatrice, montata su manipolo contrangolo, è stata facilmente introdotta nel lume della bussola, ed è stata iniziata la trapanazione dell'osso.*




Fig. 15 — *Morsetto con alcuni accessori rinchiuso nel suo cofanetto.*

**DOTT. ARNALDO TAURI
VIA DI ROIANO 6
34135 TRIESTE**