

Per chi incomincia



Dr. CARLO FELICE PONZINI

Venendo dalla Chirurgia Generale non posso certo dire che l'Implantologia mi abbia presentato grosse difficoltà dal punto di vista puramente tecnico.

Eppure mi sono reso subito conto che per muovere i primi passi in una disciplina così nuova, bisognava elaborare una strategia ben precisa autodisciplinandosi in maniera molto rigida nella scelta dei casi.

Direi che per fare bene gli impianti bisogna saper rinunciare a qualche caso nei primi tempi. Infatti seguiti i corsi, preparatisi teoricamente, si comincia a mordere i freni in attesa del paziente anatomicamente e psicologicamente adatto.

Ed è qui che devono trovare una condotta comune da una parte coloro che « non vedono l'ora » di iniziare e dall'altra coloro che vorrebbero incominciare a fare impianti ma sono intimiditi dalle casistiche di migliaia di interventi portate dagli implantologi affermati e pensano a loro come a maghi della manualità.

Accantoniamo agli inizi l'edentulismo totale o quasi, le lunghe selle libere e pensiamo piuttosto al modo di rinforzare una protesi fissa tradizionale già possibile ma... azzardata, o al risparmio di denti isolati.

Quest'implantologia diciamo « in tono

minore » si presta particolarmente a chi comincia, non solo ad acquisire una tecnica ma anche a creare un rapporto di fiducia con il paziente su qualcosa di nuovo: uno studio attento della materia, la scelta della tecnica più semplice ed un'attenta selezione dei primi casi sono la miglior polizza assicurativa contro gli insuccessi.

A proposito della scelta della tecnica meno impegnativa direi senz'altro di optare per la vita autofilettante al titanio di Tramonte, di gran lunga più veloce e sicura oltre che meno traumatizzante per il paziente: unico inconveniente è che bisogna trovare l'osso « da vite » cioè occorre un mascellare con dimensioni più generose di quanto non serva per la lama.

Appunto in questo bisogna saper pazientare ed attendere i casi adatti scartando a priori mandibole esili e mascellari superiori con poco osso.

A proposito dei casi più idonei opterei per le sostituzioni di elementi isolati o per l'aggiunta di pilastri implantari a ponti fissi già possibili ma di scarso affidamento se eseguiti con soli pilastri naturali.

Successivamente si potrà passare alle selle mancanti dei molari creando ponti fissi misti con una sola vite ed uno o due premolari come pilastri di ponte.

rivista europea
di

implantologia

ORGANO UFFICIALE DELLA
ACCADEMIA EUROPEA DENTISTI IMPLANTOLOGI
E DELLA
ACCADEMIA ITALIANA DEGLI IMPIANTI

1

GENNAIO
MARZO

1980 - ANNO XV

DIREZIONE: PIAZZA BERTARELLI 4 - 20122 MILANO - TEL. 879298
SPEDIZIONE ABB. POSTALE GR. IV - DA VERONA FERROVIA

Per chi incomincia



Dr. CARLO FELICE PONZINI

Venendo dalla Chirurgia Generale non posso certo dire che l'Implantologia mi abbia presentato grosse difficoltà dal punto di vista puramente tecnico.

Eppure mi sono reso subito conto che per muovere i primi passi in una disciplina così nuova, bisognava elaborare una strategia ben precisa autodisciplinandosi in maniera molto rigida nella scelta dei casi.

Direi che per fare bene gli impianti bisogna saper rinunciare a qualche caso nei primi tempi. Infatti seguiti i corsi, preparatisi teoricamente, si comincia a mordere i freni in attesa del paziente anatomicamente e psicologicamente adatto.

Ed è qui che devono trovare una condotta comune da una parte coloro che « non vedono l'ora » di iniziare e dall'altra coloro che vorrebbero incominciare a fare impianti ma sono intimiditi dalle casistiche di migliaia di interventi portate dagli implantologi affermati e pensano a loro come a maghi della manualità.

Accantoniamo agli inizi l'edentulismo totale o quasi, le lunghe selle libere e pensiamo piuttosto al modo di rinforzare una protesi fissa tradizionale già possibile ma... azzardata, o al risparmio di denti isolati.

Quest'implantologia diciamo « in tono

minore » si presta particolarmente a chi comincia, non solo ad acquisire una tecnica ma anche a creare un rapporto di fiducia con il paziente su qualcosa di nuovo: uno studio attento della materia, la scelta della tecnica più semplice ed un'attenta selezione dei primi casi sono la miglior polizza assicurativa contro gli insuccessi.

A proposito della scelta della tecnica meno impegnativa direi senz'altro di optare per la vita autofilettante al titanio di Tramonte, di gran lunga più veloce e sicura oltre che meno traumatizzante per il paziente: unico inconveniente è che bisogna trovare l'osso « da vite » cioè occorre un mascellare con dimensioni più generose di quanto non serva per la lama.

Appunto in questo bisogna saper pazientare ed attendere i casi adatti scartando a priori mandibole esili e mascellari superiori con poco osso.

A proposito dei casi più idonei opterei per le sostituzioni di elementi isolati o per l'aggiunta di pilastri implantari a ponti fissi già possibili ma di scarso affidamento se eseguiti con soli pilastri naturali.

Successivamente si potrà passare alle selle mancanti dei molari creando ponti fissi misti con una sola vite ed uno o due premolari come pilastri di ponte.

La credibilità professionale sarà cresciuta quando finalmente si affronteranno le lame ed i casi sempre più impegnativi.

Se a qualcuno questa prudenza e ricerca di gradualità potrà sembrare eccessiva non sarà così per chi opera in provincia o comunque dove l'implantologia non è nominata, reclamizzata (spesso in maniera veramente squallida) sui giornali, spiegata dai colleghi di lavoro e

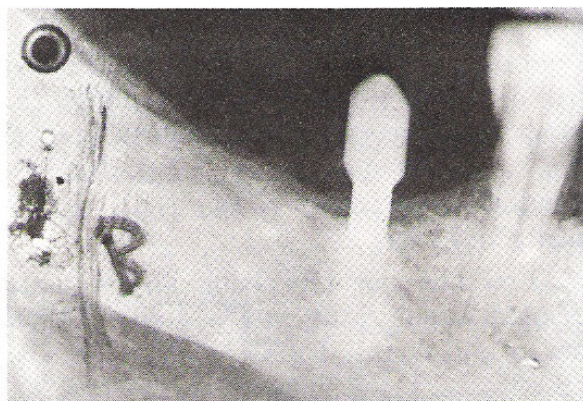
dagli amici che magari l'hanno pure provata, ma bensì un qualcosa di diverso e magari sospetto.

Il fatto stesso di non poter garantire nemmeno un giorno di durata, promettendo soltanto il massimo impegno professionale, a volte è sufficiente a creare diffidenza ed a far preferire la protesi mobile: guai in questi casi ad insistere per la soluzione implantologica: ci creeranno già dei potenziali denigratori.

CASISTICA ESEMPLIFICATIVA

I Caso

PAZIENTE - T. P. anni 64 sesso femminile: sella libera mancante dei molari con premolari ben rappresentati, validi, all'arcata inferiore destra. Buone le dimensioni della mandibola. Viene eseguito impianto con vite autofilettante di Tramonte per poter costruire un ponte misto vite-premolare. Dato lo spazio a disposizione si tratta di un caso idoneo per i primi impianti.



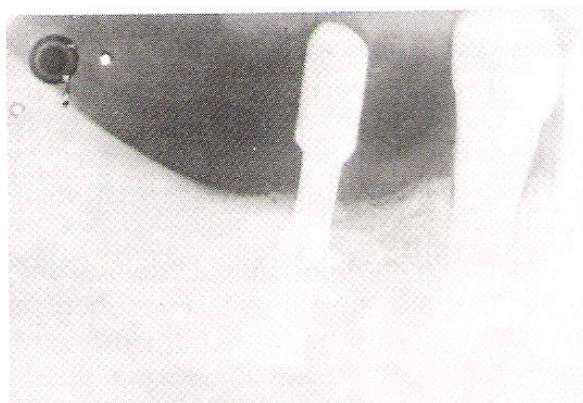I Caso - Sella libera risolta con vite di Tramonte

II Caso

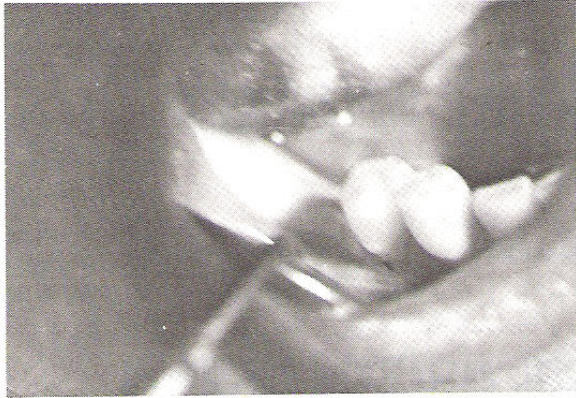
PAZIENTE - M. F. sesso maschile, anni 33.

Questa volta le selle libere sono due ma il caso può essere considerato facile in quanto sono generose le dimensioni della mandibola sia come altezza che come spessore. Le due viti sono state iposte in posizione 6 - e - 6.

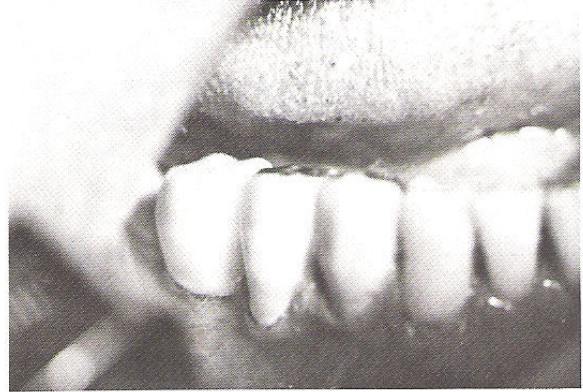In questi casi la motivazione del paziente verso l'impianto è maggiore in quanto si evita il disagio di una protesi mobile.



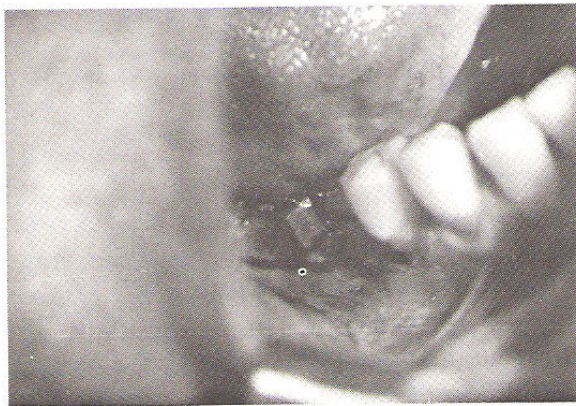Sella libera bilaterale risolta con due viti di Tramonte



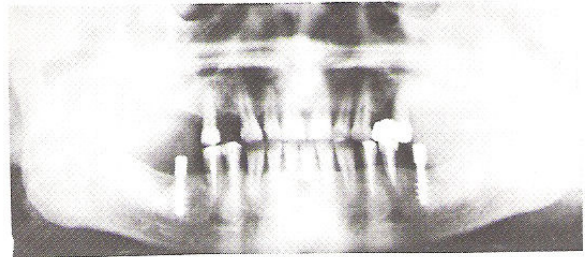
Come si presenta l'arcata inferiore destra prima dell'impianto



La protesi costruita sul moncone implantare e sui 2 premolari



Dopo l'impianto



Ortopantomografia dopo l'impianto bilaterale con viti di Tramonte