


# AGOPUNTURA E IMPLANTOPROTESI

**Gian Carlo Mereto\***

*\*Primario del servizio di Anestesia e Rianimazione dell'Ospedale civile di Genova "San Martino"*

**Pier Luigi Mondani**

**Pier Maria Mondani**



---

*Estratto da: Odontostomatologia e Implantoprotesi - 3/85*

# Agopuntura e implantoprotesi

**Gian Carlo Mereto**

*Primario del servizio di Anestesia e Rianimazione dell'Ospedale civile di Genova "San Martino"*

**Pier Luigi Mondani**

**Pier Maria Mondani**

Mentre l'agopuntura – unico esempio di sopravvivenza del pensiero preistorico – è ormai vecchia di 500 anni il suo impiego in sala operatoria per l'analgia chirurgica è del tutto recente.

Le prime osservazioni infatti risalgono al 1959 e si riferiscono proprio alla odontostomatologia: in quell'anno Niboyet osservava che nelle estrazioni dentarie la stimolazione del 16 G.I. potenziava gli effetti dell'anestesia locale riducendone così notevolmente i dosaggi.

Si sapeva certamente che l'agopuntura, oltre all'azione antinfiammatoria, equilibratrice del sistema nervoso, esplicava anche e soprattutto una azione antalgica, ma sono state le risultanze delle ricerche di fisiopatologia impostate per valutarne le modalità d'azione che ne hanno esteso l'impiego in campo chirurgico.

Era emerso infatti che l'agopuntura induceva analgesia attraverso due meccanismi distinti: segmentale e puramente neuronale il primo, sovrasegmentale neuronico ed umorale il secondo. Ricordiamo soltanto che la prima ipotesi sulla quale si basa l'analgia per agopuntura è di Melzac e Wall. Tali Autori nella loro gate control theory postulavano che la stimolazione periferica delle fibre di grosso cali-

bro, che trapostano afferenze sensitive tatto-pressorie, provocava oltre che l'eccitazione delle cellule a T midollari anche le cellule della sostanza gelatinosa di Rolando che rispondevano a tale sollecitazione bloccando gli stimoli delle fibre di piccolo calibro (dolorifiche) sulle cellule a T. Questo tipo di inibizione è detto presinaptico e lo schema in cui impulsi afferenti attivano un meccanismo inibitore è detto meccanismo a feed back negativo. Gli stessi Autori inoltre suggerivano la possibilità che meccanismi sovramidollari eccitati dall'ingresso sensitivo periferico potessero influenzare a loro volta il cancello.

L'altro meccanismo col quale ci si spiega gli effetti analgesici dell'agopuntura è di natura umorale, è stato sospettato prima sperimentalmente con la circolazione crociata in laboratorio sull'animale, e successivamente è stato studiato nell'uomo nel quale veniva isolata, dopo stimolazione dei punti di agopuntura, una sostanza con caratteristiche analgesiche. Tale sostanza – vero oppioide endogeno – alla quale è stato dato il nome significativo di endorfina, è responsabile dell'azione analgesica, fisiologicamente esplicita dal nostro organismo in tante circostanze e, per quanto ci concerne, in agopuntura. La sua azione si esplicherebbe a livello talamico nella qual sede il nostro neurotrasmettitore influenzerebbe la permeabilità delle membrane neuronali al sodio.

Abbiamo insistito nelle nostre premesse sui presupposti fisiopatologici dell'analgia per agopuntura; non è infatti possibile ottenere la sedazione psichica, il rilasciamento muscolare ed il controllo dei riflessi neurovegetativi. Sono escluse pertanto tutte le altre componenti dell'anestesia generale e cioè il rilasciamento muscolare, l'ipnosi e il controllo dei riflessi neurovegetativi.

Riusciamo ad ottenere e lo ripetiamo l'analgia: analgesia per agopuntura è la dizione con la quale sinora abbiamo contraddistinto il nostro trattamento.

Questi i vantaggi più significativi: – assenza di tossicità; a differenza dell'anestesia generale trova impiego presso i cardiopatici, i pneumopatici, gli epatopatici ed i renali; – controllo dell'omeostasi cardiocircolatoria e respiratoria; – persistenza dell'analgia nel post-operatorio; – impiego in chirurgia ambulatoriale.

Completiamo queste nostre notizie ricordando come alcuni settori del nostro organismo siano più suscettibili che altri all'analgia per agopuntura. Per accezione comune i migliori risultati si ottengono nella chirurgia del capo, del collo e del torace. Per quanto ci concerne, nel campo odontostomatologico, esiste soltanto, a proposito delle estrazioni dentali, un elenco di punti che l'esperienza ha sufficientemente motivato come i più

Istituto Nazion. per la Ricerca sul Cancro. Istituto Scientifico Tumori di Genova. Servizio di Anestesia e Rianimazione. Primario: Prof. G.C. Mereto.

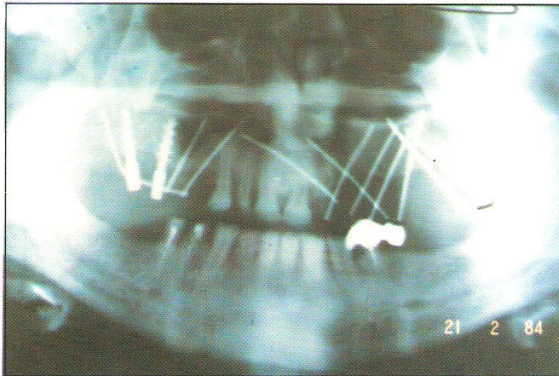


Fig. 1 - Impianto superiore effettuato con viti ed aghi (i quattro denti non sono ancora devitalizzati) nella prima seduta.

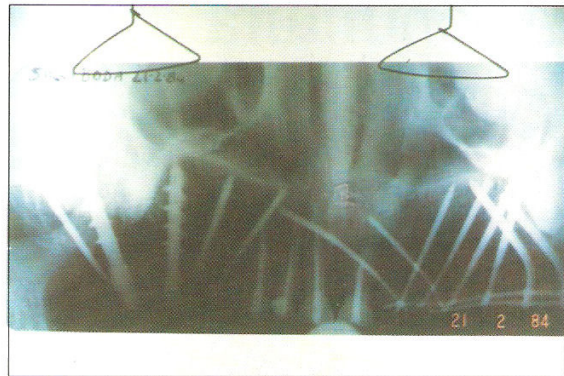


Fig. 2 - I quattro denti devitalizzati (si vedono gli impianti saldati) nella seconda seduta.

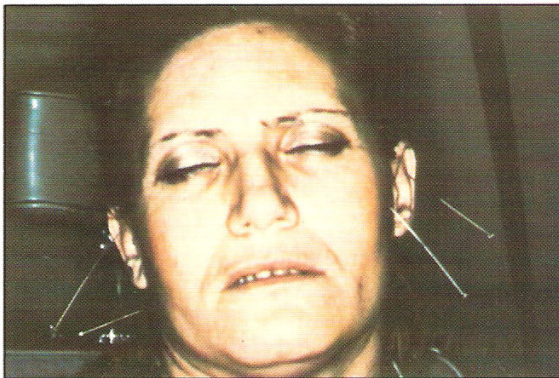


Fig. 3 - La paziente con gli aghi infissi onde anestetizzare la mandibola (terza seduta).

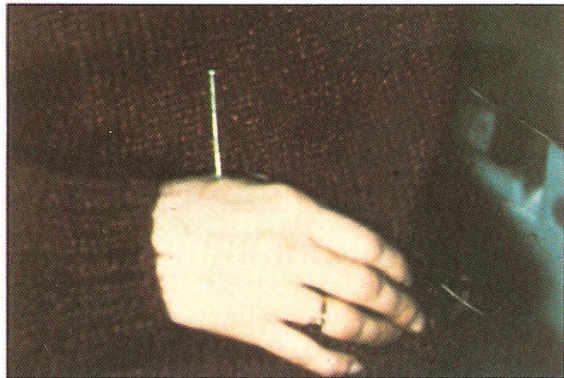


Fig. 4 - Aghi infissi anche nella mano onde aumentare l'effetto antalgico (terza seduta).

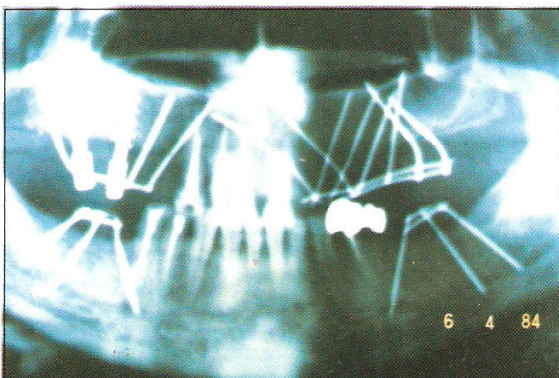


Fig. 5 - Rx Ortopantomografica degli impianti inferiori eseguiti in anestesia agopuntura (terza seduta).

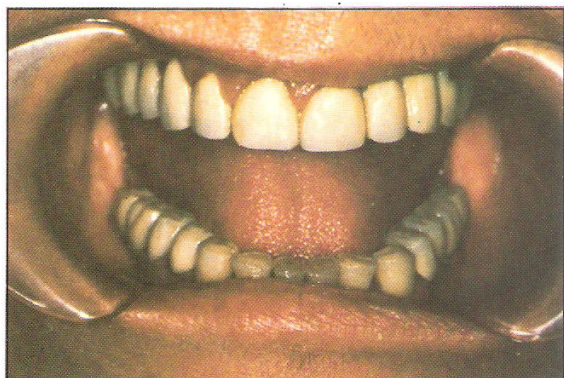


Fig. 6 - La protesi in porcellana fissata sugli impianti.



Fig. 7 - La paziente sorridente.

qualificati per controllare il dolore; nulla altro ci è stato possibile trovare, almeno nella letteratura occidentale. Dai dati della letteratura si rileva ancora che nella scala della sensibilità dei tessuti a questo tipo di analgesia il periostio occupa l'ultima posizione.

#### Caso clinico

Anni: 40, edentula per progressiva avulsione dentale alle arcate mandibolari, e operanda per impianti alloplastici. Esami serici nella norma; esame clinico generale negativo: in particolare P.A. 130/80, polso 80. È da sottolineare l'atteggiamento psichico rilevato già all'interrogatorio: il soggetto si presenta ansioso, insofferente in preda ad agitazione. Infatti per tale atteggiamento neuropsichico in una precedente seduta non è stato possibile con anestesia tronculare, nemmeno iniziare le manipolazioni chirurgiche. Ciò Malgrado, con la collaborazione di tutti, si convince la paziente ad occupare la posizione. Si sistemano i seguenti aghi: 4 G.I., 1 G.I., 1 I.T., Chenn-Menn auricolare e punto mandibola auricolare, 7 S., 8 S, tutti bilaterali e vengono stimolati mediante apparecchi Berg Acu 550 a una frequenza di 60 Herz e 10.15 milliampères. Dopo pochi minuti la paziente accusava, in preda ad un accesso isterico, difficoltà

respiratoria ed irrequietezza; si alza dalla sedia operatoria e soltanto deambulando nel corridoio sembra ottenere sollievo. Dopo alcuni minuti di attesa si risistema sul lettino operatorio e questa volta attraverso una vena antecubitale si iniettano 5 ml di ethoexital sodium all'1‰ per superare, con l'obnubilazione tale sovraccitazione e poter sopportare la ripresa della stimolazione elettrica.

Finalmente, con una paziente sedata, vigile e collaborante con il chirurgo, si può iniziare l'intervento che viene portato a termine in 30' circa.

Durante tutta la durata la P.A. max. e la frequenza del polso si sono mantenute nei limiti fisiologici. Il giudizio a lavoro ultimato è positivo sia per l'operatore che per il paziente.

#### Considerazioni conclusive

Nella parte introduttiva, riconsiderando i limiti e le condizioni dell'analgesia per agopuntura, abbiamo sottolineato come l'ansia e lo stato di sovraeccitazione psichica in genere non siano passibili del nostro trattamento e che il periostio si presenta particolarmente difficile e resistente al trattamento antalgico con agopuntura.

Partendo da queste premesse il nostro caso, per il tipo di intervento

e di soggetto, avrebbe senza altro potuto presentare delle serie difficoltà. Infatti, dopo alcuni minuti di attesa, abbiamo dovuto ricorrere, per sedare lo stato ansioso, ad una induzione ipnotica con methoexital sodium. L'intervento peraltro ha potuto essere condotto e completato in seguito con la sola analgesia per agopuntura.

A conclusione possiamo affermare che i punti programmati si sono dimostrati giustificati anche se tale tipo di analgesia ha bisogno di modifiche e correzioni in ogni singolo caso. In particolare poi, sulla scorta di quanto osservato, sarebbe opportuno avvicinare il paziente nei giorni precedenti la seduta operatoria per meglio conoscere psicologicamente il temperamento ed instaurare quel rapporto di transfer tra ammalato ed anestesia-agopuntore che praticamente potrebbe colmare quanto l'agopuntura lascia scoperto. A questo proposito inoltre sarebbe opportuno servirsi della stimolazione di quel punto che, nell'accezione comune della Cina, avrebbe una azione ipnotica indispensabile in tale tipo di chirurgia in pazienti ambulatoriali. Tale punto - Ann Menn - ha un nome di per sé eloquente, infatti tradotto letteralmente dal cinese significa punto ipnotico.

La paziente, della quale espongo il caso clinico, a suo tempo era stata da me visitata, radiografata e, dopo gli esami di routine, dichiarata idonea a ricevere degli impianti endosse, nell'arcata inferiore e superiore, essendo parzialmente edentula.

Stabilita la prima seduta, si effettuavano impianti in anestesia nelle due arcate del mascellare con viti ed aghi saldati assieme.

Nella seconda seduta, praticata la stessa anestesia, la paziente si sottoponeva alla devitalizzazione dei quattro denti residui nell'arcata superiore (12; 11; 21; 22).

Avevamo appena finito di effettuare tali cure, quando la signora

cominciò a dare segni di inquietudine, un bisogno di camminare ed un senso di soffocamento che aumentava con il passare del tempo.

Si interveniva con cortisone endovenosa e con antiistaminici per via intramuscolare bloccando in tal modo la crisi anafilattica, pronti all'intubazione ed all'ossigeno.

Dopo poco tempo la paziente cessava di avere quel senso di costrizione delle fauci, quella "fame d'aria", quei pruriti che diceva di sentire, ma pur tuttavia rimaneva in quello stato di lieve confusione mentale e con quel bisogno continuo di camminare.

Dopo circa un'ora era priva di sintomi e solo dopo due ore abbandonava il mio studio spontaneamente, raggiungendo casa sua.

Ora il mio compito era molto più complesso; all'intervento dell'impianto nella mandibola, si univa anche il problema dell'anestesia.

Di fronte ad un caso conclamato di allergia da farmaco dovevo ope-

rare in anestesia generale con ricovero, oppure in anestesia mediante agopuntura. Mi rivolsi al collega Prof. G.C. Mereto Primario del Servizio di Anestesia e Rianimazione dell'Ospedale Civile di Genova S. Martino, esperto in agopuntura, e, decidemmo di operare la paziente con tale mezzo.

In tal modo ho potuto effettuare l'intervento come nella routine quotidiana, coadiuvato dalla paziente, grazie all'agopuntura, questo il più importante, senza alcun pericolo.

La signora, rivista da me il giorno dopo, per il solito controllo post-operatorio, mi riferiva di non aver sentito nulla o quasi e dopo essere tornata a casa di aver fatto un sonno profondo, inoltre non accusava alcun male dalla parte operata.

Pochi giorni dopo prendevo le impronte, la routine protesica ed in breve tempo fissata la protesi.

Il caso mi è sembrato interessante sotto due punti di vista.

Il primo lo avevo risolto senza esporre la mia paziente ad un grave pericolo se avessi fatta un'altra anestesia.

Il secondo, e mi sembra di grande importanza, che avevo trovato nell'agopuntura un valido aiuto nella professione odontoiatrica.

Senza dover ricorrere ad altro tipo di anestesia, l'agopuntura mi aveva risolto un caso indaginoso, mettendo me operatore nelle condizioni più ideali per operare.

Infatti avevo nella paziente una valida collaboratrice come è utile nella nostra specialità, nel mio studio, con tutte le mie comodità operative.

**Indirizzo degli Autori:**

**Prof. Dott. Pierluigi Mondani**  
Via XX Settembre, 8 - Genova

**Dott. Pier Maria Mondani**  
Via XX Settembre, 8 - Genova

**Prof. Dott. Giancarlo Mereto**  
Via Acquarone, 22 - Genova