


# L'Odonto informa

Sped. Abb. Post. Gr. III 70% - Dir. Prov. PP.TT. - Catania

Anno IV Maggio 1982 n. 11



la  
fraise  
ZEKRYA  
en carbure  
de tungstène

LES FILS D'AUGUSTE MAILLEFER S.A.  
1338 BALLAIGUES SUISSE



Pour le sectionnement  
de dents de sagesse incluses  
avant leur extraction.

Pour la séparation de racines  
dans les cas d'extractions  
difficiles de dents sans couronne.

Pour l'extraction  
de racines cassées.

Pour la préparation  
de la face distale d'un inlay.

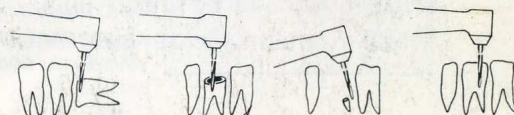
et pour tous autres travaux  
requérant l'usage d'une fraise  
fine à longue tête avec taille en bout.



RIVISTA MENSILE D'INFORMAZIONE

ODONTOIATRICA - TECNICA

CATANIA - VIA N. COVIELLO, 27



# Vite autofilettante bicorticale

di Garbaccio Dr. Dino

La vite che presento e che ho chiamato "Autofilettante Bicorticale", pur non presentando rilevanti novità rispetto a quelle che l'hanno preceduta, ha delle caratteristiche morfologiche tali da consentire una semplificazione della tecnica di inserimento, un minor traumatismo chirurgico ed un sostanziale miglioramento della stabilità.

Essa è basata su due principi:

- 1) la stabilizzazione bicorticale;
- 2) la protezione dei processi di guarigione.

Dal punto di vista biomeccanico, la stabilizzazione permanente dei manufatti endoossei dovrebbe avvantaggiarsi delle strutture di sostegno compatte situate all'esterno delle ossa umane. Mandibola e mascellare superiore non fanno eccezione. Il tessuto spugnoso centrale, dove vengono invece alloggiati massimamente gli impianti enoossei, ha minori capacità ritentive e stabilizzanti, essendo formato da poche trabecole, scarsamente mineralizzate, immerse in abbondanti spazi midollari. Pasqualini, già nel 1982, aveva dimostrato che gran parte degli insuccessi implantologici "ad eziologia ignota", dove si erano potuto escludere l'errore o l'azzardo chirurgico, le gravi malattie generali e lo squilibrio oclusale, erano dovuti allo scarso potere ritentivo del tessuto midollare, sia nel delicato periodo dell'osteogenesi riparativa, che nel successivo periodo della funzione degli impianti nel tempo.

Per diminuire il rischio furono proposti gli impianti a "lama senza moncone", le barre intracorticali ed i pilastri ad aghi saldati. Per quanto concerne le viti, fu invece trascurata la norma assoluta di utilizzare sempre piani di appoggio costituiti da osso compatto. La vite, per la sua stessa morfologia, ha infatti maggiori capacità stabilizzanti degli impianti precedentemente citati, perchè è formata da piani di appoggio successivi (le spire), ortogonali alla direzione del carico oclusale. La mia vite, per la sua forma particolare, sfrutta inoltre *costantemente* il principio dell'appoggio bicorticale, utilizzando sia la resistenza dello strato compatto oclusale superficiale, sia la resistenza dello strato compatto opposto: il pavimento del seno e/o la lamina compatta dell'osso palatino nel mascellare superiore, o la conchiglia compatta della parte inferiore della mandibola, al davanti del foro mentoniero. Una limitazione è data dalle zone distali della mandibola, dove il raggiungimento della corticale inferiore comporta il rischio di lesione del canale mandibolare. In un prossimo lavoro illustrerò il sistema di inserire questa vite anche in tali zone, usufruendo naturalmente dell'appoggio bicorticale. L'appoggio bicorticale ottenuto non fortuito, come avviene talvolta durante l'introduzione delle viti tradizionali, ma definitivo e costante. Il sistematico razionalmente della massima stabilizzazione biomeccanica, con percentuali

negative praticamente inesistenti.

La punta della mia vite ha una forma adatta ad inserirsi saldamente nella corticale opposta e ciò costituisce un importante e costante punto d'appoggio e di stabilizzazione. Questa stabilizzazione, che in effetti blocca la vite su due corticali compatte, situate alle sue estremità, ne favorisce il definitivo consolidamento per osteogenesi riparativa protettiva dello stato di immobilità del manufatto attorno al quale avviene la guarigione.

Abbiamo visto come il raggiungimento della stabilizzazione bicorticale favorisca i processi osteogenetici riparativi, oltre che fornire al manufatto una permanente capacità di resistenza ai successivi traumi della masticazione.

Desidero ora chiarire le ragioni per cui questa vite possiede altre caratteristiche morfologiche che ne rendono l'immissione molto meno traumatica di ogni altra per i tessuti entro i quali sarà in seguito contenuta.

Esaminiamo il terreno in cui dobbiamo intervenire: la mucosa aderente, il periostio e l'osso. Dovendo necessariamente creare in essi delle lesioni, è evidente che se seguiamo il principio del "primum non nocere", più lieve sarà il trauma provocato più rapida sarà la guarigione. La mucosa, il periostio e l'osso in particolare, non devono essere compressi, perchè la compressione provoca necrosi per alterazioni della irrorazione sanguigna e degli scambi metabolici. La zona in necrosi vengono eliminate per riassorbimento o per sequestro, con grave rischio al successo dell'impianto.

In riferimento ai predetti concetti, questa vite è stata costruita per produrre ferite da taglio e non ferite lacerocontuse. Essa è costituita da un tratto iniziale di lunghezza variabile, appuntito e leggermente conico, sprovvisto di spire. Grazie a questa parte iniziale, priva di spire, la vite segue esattamente il tragitto predisposto chirurgicamente ad una volta introdotta nel tunnel creato dal drill, procede nella direzione corretta senza oscillazioni, false strade e fratture.

Le spire, in numero variabile, iniziano al di sotto della parte liscia ed hanno diametro progressivo. La lamina elicoidale che costituisce le spire presenta alcune fissurazioni longitudinali che creano due intagli per ogni spira.

Queste zone vuote possono contenere i microframmenti asportati durante la fase d'immissione. Le fissurazioni longitudinali hanno il margine tagliente "a scalpello" così che penetrano progressivamente nel tessuto osseo, dopo che esso è stato inciso e non compreso.

Ciò permette di *utilizzare realmente* l'autofilettatura, con eliminazione dei maschiatori, previsti invece per ogni altra vite fino ad ora proposta. I vantaggi sono notevoli.

Innanzitutto la ferita creata per la sua immissione è una ferita da taglio e non lacerocontusa; la guarigione quindi è rapida, con postumi dolorosi praticamente inesistenti, senza riassorbimento osseo. Gli intagli di cui ho parlato più sopra, favoriscono inoltre, a guarigione avvenuta, il bloccaggio della vite in senso rotatorio. Al di sotto delle spire la vite è costituita da un lungo gambo "cilindrico" che termina con una porzione rettangolare, dove si alloggia-

no gli strumenti per l'avvitamento. Il gambo liscio ed allungato della vite è stato realizzato per consentire alla punta di raggiungere *sempre* la corticale distale, qualunque sia la sua profondità, anche nelle creste edentule sottili, senza esterofiorazione delle spire, che trovano invece una sede stabile nelle zone più profonde e più ampie.

Molto spesso infatti, le creste ossee hanno forma di clessidra, con la parte più ampia profonda e le zone superficiali più ristrette.

## STRUMENTI NECESSARI

1) Un "drill Torpan Maillefer", del diametro di mm. 1,2 e della lunghezza di mm. 28. La disparità del diametro rispetto alla vite è *voluta*, in quanto con l'allargamento chirurgico determinato allo strumento tagliente, si crea un tunnel nel quale il libero movimento permette la percezione della corticale opposta.

2) Un "tunnel-check", del diametro di mm. 2, necessario per constatare l'avvenuto raggiungimento del diametro ideale per l'inserimento della vite, senza frizionamento.

3) Tre inseritori, che vengono scelti a secondo della resistenza che si incontra e della direzione stessa della vite.

3) Le viti, che hanno una lunghezza di mm. 30, un diametro di mm. 2,2 e sono fornite in 3, 4, 5 spire con diametro di mm. 3,5 o 4,5. La scelta viene fatta in base alle comuni regole implantologiche.

# ORGANIZZAZIONE MICHELE JUSCO

## FORNITURE DENTALI - METALLI PREZIOSI

Sede : B A R I - Via Piccinni, 178 - Tel. 210.314 - 213.237  
Filiali: PESCARA-MONTESILVANO - Via Livenza, 10 - Tel. 73.978  
L E C C E - Via T. Albanese, 11 - Tel. 54.985  
T A R A N T O - Via C. Nitti 2/A - Tel. 26.191  
MESSINA - V. Mario Giurba is. 188 - Tel. 775.312  
CATANIA - Via Fiammingo 7/A - Tel. 317.766  
COSENZA - Roges Di Rende - Via Busendo I Pal.  
De Rango - Tel. 31.827

Organizzazione Jusco - Bari - Pescara - Catania Messina  
Lecce - Taranto - Cosenza

il nostro vanto è "la qualità"  
la ns. mania il "servizio"

INTERPELLATECI

## TECNICA OPERATIVA

1) Creare una via direzionale mediante un drill, a cielo coperto, direttamente attraverso la mucosa ed il periostio. La direzione si sceglie in base alla radiografia ed alla palpazione. La penetrazione del drill è ottimale quando è al centro della cresta stessa. Superata la mucosa ed il periostio, si avverte la resistenza dello strato corticale occlusale. La punta del drill può anche servire da sonda per saggiare l'ampiezza e la forma della cresta ossea. Scelto l'ingresso, si supera la resistenza della compatta corticale esterna e si procede nel tessuto osseo spugnoso. La sensazione è di procedere nel "vuoto". Raggiunta la corticale opposta si avverte immediatamente la resistenza del tessuto compatto e non si procede oltre. E' invece opportuno allargare la parte iniziale del tunnel creato dalla fresa (che ha un diametro di mm. 1,2) "sbandierando" lo strumento. Il raggiungimento del diametro di 2,2 che corrisponde al gambo della vite, è molto rapido e semplice.

Questa manovra si sarebbe potuta evitare utilizzando una fresa a diametro 2,2, ma ciò avrebbe comportato il rischio di creare una compressione con ferita lacerocontusa e riassorbimento successivo delle zone compresse. La fuoriuscita di sangue è ottimo segno dell'azione di taglio del drill mentre con frese a diametro maggiore si potrebbero determinare pericolose ischemie, con alterazione necrotica dei tessuti compresi.

2) Prima di procedere all'inserimento della vite, si introduce nel tunnel creato dal drill, il "tunnel-check", che ha il compito di controllare se, con



**Leghe preziose  
odontoiatriche  
ed apparecchiature**

**20132 MILANO  
Via Tolmezzo 12/2  
Telefoni: (02) 2895042-2846670**

Esclusiviste di Zona:

**Sicilia Or. CAD snc - Tel. (095) 437021 / 441954**

**Sicilia Occ. Sig. DITTA - Tel. (091) 51 60 25**

l'allargamento, il drill ha raggiunto il diametro idrale. Il segno di sangue sul drill estratto, che segnala la profondità raggiunta da esso, viene riportato sul gambo della vite e marcato con una fresa ad alta velocità.

3) Si procede ora, direttamente, all'inserimento della vite prescelta, mediante uno dei tre inseritori che vengono scelti – secondo dell'opportunità, tenendo presente che la vite deve essere ruotata e nello stesso tempo spinta. Iniziato l'inserimento, si fa procedere dolcemente la vite, con un movimento di va e vieni che, senza provocare compressione, permette la progressione della vite per autofilettatura diretta. Il raggiungimento della corticale opposta viene facilmente controllato in rapporto alla tacca sul gambo della vite. La parte eccedente esterna, sarà opportunamente raccorciata con una fresa ad alta velocità. Qualora il moncone si presentasse in posizione non perfettamente atta alla protesizzazione, si dovrà usare un falso moncone o, meglio ancora, ricorrere alla saldatrice di Mondani con la quale, saldando apposite barrette in titanio, si otterrà, dopo adeguato molaggio, un moncone adatto.

La percentuale negativa di questo metodo, nei casi eseguiti in terreno adatto e con tecnica esatta, dopo dieci anni di esperienza, sono inesistenti.

## BIBLIOGRAFIA

CARBACCIO D.: La vite autofilettante bicorticale: principio biomeccanico, tecnica chirurgica e risultati clinici.

Dental Cadmos, n. 6, giugno 1981.

PASQUALINI U.: Impianti endossei. La protezione dell'osteogenesi riparativa con la metodica del moncone avvitato. *Tecnica Personale. Nota Preventiva.*

Dental Cadmos, N. 8, agosto 1972.

Per eventuali corsi telefonare a

**GARBACCIO DR. DINO**  
**LUNEDI' - MERCOLEDI' - GIOVEDI'**  
**Biella - Via Marconi 7 - tel. 015/26070**

Presso il suo studio apprenderete come operare e inserire la Vite di Garbaccio congiuntamente all'uso della siringa Peripres – ed al metodo di cura canalare con **ENDOMAT.**