


**Università degli Studi  
"G. D'Annunzio"  
Chieti**

**Corso di Laurea  
in Odontoiatria e Protesi Dentaria  
Presidente: Prof. Adriano Piattelli**

**Dipartimento di  
Scienze Odontostomatologiche  
Direttore: Prof. Sergio Caputi**

**Cattedra di Odontostomatologia  
Titolare: Prof. Stefano Fanali**



**ESTRATTI DAGLI ATTI  
DEL CONVEGNO DI IMPLANTOLOGIA**

***"Impianti post-estrattivi.  
Passato, Presente, Futuro"***

**Dott. Dino Garbaccio**

***Presidente: Prof. Stefano Fanali***

**6-7-8 Giugno 2002  
SPORTING HOTEL VILLA MARIA  
Francavilla al Mare (CH)**

## ESPERIENZE ULTRATRENTENNALI DI IMPIANTI POST-ESTRATTIVI RISOLTI CON L'USO DELLA VITE BICORTICALE.

Dott. Dino Garbaccio

### Abstract

L'Autore espone la tecnica di un tipo di impianto post-estrattivo a carico immediato ed in particolare evidenzia la differente situazione anatomica tra le zone della mandibola e della mascella.

### Abstract

The Author expose a type of implant to use immediately post extraction and the particular difference between upper and lower jaw.

### Relazione

Come sappiamo, nel tema di questo nostro incontro si parla di passato, presente e futuro: allora forse io sono quello che più rappresenta il passato, ma, siccome sono ancora qui a parlare, vuol dire che sono anche il presente e per quanto riguarda il futuro bé... "la verità é figlia del tempo"!

Come ci é stato giustamente consigliato, evito tutte le premesse che dovrebbero essere fatte prima di affrontare l'argomento dell'impianto post-estrattivo a carico immediato; non posso però esimermi dall'accennare al tipo di anestesia che uso per questi interventi poiché mi ha dato sempre buoni risultati ed é l'intraligamentare, possibilmente senza vasocostrittori.

Oltre 35 anni fa quando cominciai ad occuparmi di implantologia, la vita non era certo facile, avevamo pochi mezzi, scarse conoscenze scientifiche ed eravamo alquanto osteggiati dai più. Soprattutto il post-estrattivo era un grosso problema, non c'erano molte soluzioni ed i fallimenti erano numerosi, tant'é che sovente si ricorreva ad una protesi mobile provvisoria in

attesa di decidere se intervenire con un impianto.

Parecchi casi si risolvevano con la vite di Tramonte oppure, meno frequentemente, data la mancanza della saldatrice, con gli aghi di Scialom. Naturalmente già allora si cercava la fissazione meccanica immediata, ed il famoso raggiungimento dei due terzi sotto e un terzo sopra cresta, cosa però non sempre possibile. Sovente poi il terreno era troppo infetto od era fratturata la parte labiale.

Avendo visto che sovente lo spazio che doveva ospitare la vite era molto ridotto e l'impianto al termine dell'inserimento si presentava come il battacchio di una campana, cercai di ovviare all'inconveniente, dopo modifiche e tentativi vari, ideando dei piccoli ombrelli che, in misura diversa, riempivano lo spazio vuoto, sostenendo questa specie di battacchio (foto.1).

I risultati furono decenti però non entusiasmanti; cioè, pur ottenendo il bloccaggio e la conseguente guarigione, in qualche caso (ed erano pochi i casi in tutto), dovetti intervenire asportando chirurgicamente le alette che, durante la guarigione, avevano causato compressione con conseguente deiscenza. Nel frattempo però sia gli aghi di Scialom, che le viti di Tramonte mi davano dei buoni risultati.

Agli inizi degli anni 70 ispirandomi al principio dell'ago, ossia all'appoggio sulle corticali opposte, misi a punto una particolare vite che chiamai "bicorticale" e, dopo 5 anni di utilizzo con buoni risultati, la presentai al GISI di Bologna, creando non poche perplessità poiché la sua tecnica d'inserimento non prevedeva l'uso del maschiatore, ed inoltre non aveva il solito testone sul quale protesizzare, ma veniva tagliata, ad inserimento avvenuto, nella sua parte eccedente.

Naturalmente da allora questa vite ha subito modifiche e migliorie raggiungendo ottimi risultati.

Spendo ora due parole per riassumere le caratteristiche princi-

pali di questa vite: é poco invasiva, non é traumatica, cerca la profondità con appoggio alla corticale, é utilizzabile negli spazi ristretti, é a carico immediato e, in caso di insuccesso (raro), non provoca danni.

Vi premetto che parlerò solo dei mono impianti post-estrattivi a carico immediato fatti da 5° a 5° sia per il superiore che per l'inferiore, dato che negli altri casi, cioè rompi forza, parziali o completi, é necessario il bloccaggio tra di loro o con elementi naturali ed il discorso diverrebbe troppo lungo.

La tecnica di inserimento anche in queste particolari situazioni, si basa sempre sulla ricerca dell'appoggio alle corticali, per ottenere la massima stabilità, ma, mancando la compatta occlusale, approfitteremo in questi casi della lamina dura che sosteneva il dente estratto.

Nella mandibola, data la conformazione anatomica, il posizionamento dell'impianto é più semplice: si deve comunque sempre evitare l'apice, cercando la massima profondità possibile (Foto 1 e 2).

Difficoltà maggiori si incontrano nella parte superiore dato che l'osso a disposizione non é sempre ideale. Schematicamente nella foto. 3 viene evidenziata in maniera vistosa quella che é la situazione reale: apice non sempre asettico (d'altronde un dente si estrae se non é sano), e con poco osso a disposizione. La soluzione ideale in questo caso é quella di palatizzare l'impianto in modo da evitare la parte malsana, per andare a cercare maggiore quantità di osso in profondità. Il moncone verrà piegato ed adattato a sostenere un provvisorio. Ricordo che é necessario fare sul moncone una fessura longitudinale per evitare l'eventuale rotazione del manufatto e per facilitare inoltre, lo scarico del cemento durante il fissaggio. Le foto 4, 5 e 6 espongono un caso di impianto immediato post-estrattivo di un superiore, con una radiografia di controllo al termine dell'intervento ed una a guarigione avvenuta.

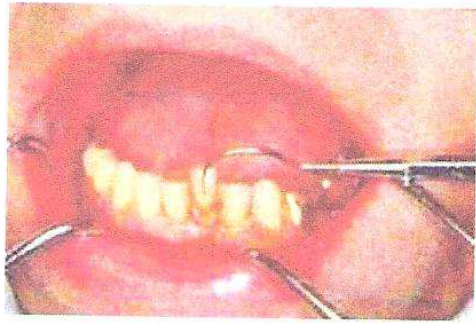

Fig. 1

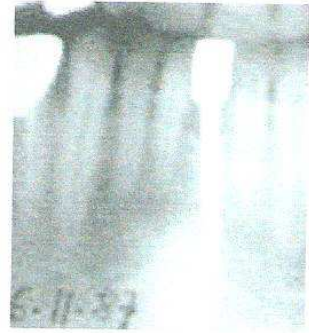

Fig. 2

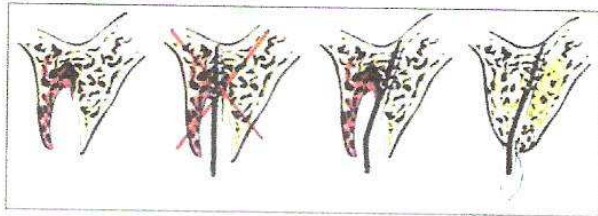


Fig. 3

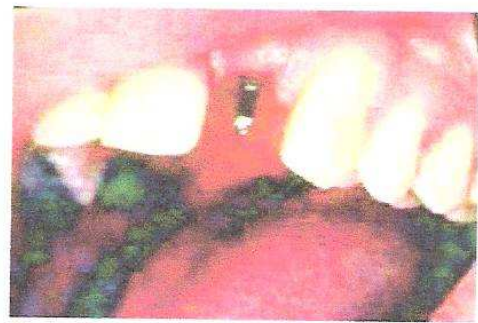

Fig. 4



Fig. 5

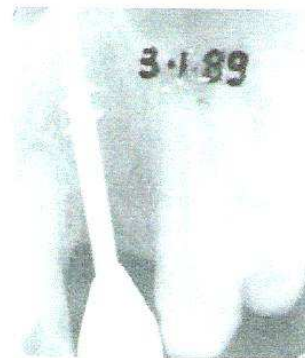

Fig. 6